

Efecto Macklin asociado con influenza A (H1N1) y asma

Macklin effect associated to influenza A (H1N1) and asthma.

Ivonne Martínez-Martínez,¹ Humberto Ochoa-Salmonán,² Daniela Cabrera-Palos,¹ Ricardo Cabrera-Jardines³

Resumen

ANTECEDENTES: El efecto Macklin se refiere a una serie de eventos en la que ocurre un neumomediastino. Sus causas pueden ser múltiples, entre las que se encuentran tos, maniobra de Valsalva, asma e infecciones, otras condiciones que lo exacerban son vómito intenso, trauma cerrado de tórax, hipo y barotrauma. La fisiopatogenia más ampliamente aceptada en la aparición del neumomediastino espontáneo es la sobredistensión alveolar secundaria a altos volúmenes en los mismos que condicionan rupturas. La manifestación clínica puede caracterizarse por disnea, dificultad respiratoria y voz nasal. El diagnóstico se corrobora con tomografía computada de tórax al evidenciar la disección perivascular y peribronquial, esto es evidente en hasta un 89-100% de los casos. El tratamiento es básicamente conservador, sintomático y dirigido a corregir la causa primaria. La recurrencia es excepcional y puede llegar a ser común en pacientes con una causa persistente, como asma y neumopatía intersticial.

CASO CLÍNICO: Paciente femenina de 46 años, ingresada con datos de exacerbación asmática secundaria a influenza A (H1N1), complicada con neumomediastino, enfisema subcutáneo y neumonía. La paciente fue tratada de forma conservadora con oseltamivir, oxígeno suplementario, broncodilatadores inhalados, esteroides inhalados, con respuesta favorable al tratamiento.

CONCLUSIONES: La sospecha de efecto Macklin debe tenerse en mente, pues si bien el curso de la enfermedad suele ser benigno con recuperación total, las comorbilidades pueden condicionar una evolución poco favorable.

PALABRAS CLAVE: neumomediastino; asma; influenza.

Abstract

BACKGROUND: The Macklin effect refers to a series of events in which a pneumomediastinum occurs. Its causes can be multiple, among which are cough, Valsalva maneuver, asthma and infections, other conditions that exacerbate it are intense vomiting, closed chest trauma, hiccups and barotrauma. The most widely accepted physiopathogenesis in the development of spontaneous pneumomediastinum is secondary alveolar overdistention to high volumes, which causes ruptures. The clinical presentation can be characterized by dyspnea, respiratory distress and nasal voice. The diagnosis is corroborated with computed tomography of the thorax, evidencing the presence of perivascular and peribronchial dissection, this being evident in up to 89-100% of cases. Treatment is basically conservative, symptomatic and aimed at correcting the primary cause. Recurrence is exceptional, and it could become common in patients with a persistent cause such as asthma and interstitial pneumopathy.

CLINICAL CASE: A 46-year-old female patient, admitted with asthma exacerbation data secondary to influenza A (H1N1), complicated with pneumomediastinum, subcutaneous emphysema and pneumonia. The patient was treated conservatively with oseltamivir, supplemental oxygen, inhaled bronchodilators, inhaled steroids, with a favorable response to treatment.

CONCLUSIONS: Suspicion of Macklin effect should be in mind, because, even when the course of the disease usually is benign with total recovery, comorbidities may condition a little favorable condition.

KEYWORDS: Pneumomediastinum; Asthma; Influenza.

¹ Médico residente de Medicina.

² Médico adscrito al servicio de Urgencias.

³ Médico adscrito al servicio de Medicina Interna. Hospital Ángeles Pedregal, Ciudad de México.

Recibido: 25 de marzo 2020

Aceptado: 13 de julio 2020

Correspondencia

Humberto Ochoa Salmonán
hochoas2528@gmail.com

Este artículo debe citarse como: Martínez-Martínez I, Ochoa-Salmonán H, Cabrera-Palos D, Cabrera-Jardines R. Efecto Macklin asociado con influenza A (H1N1) y asma. Med Int Méx 2022; 38 (1): 207-213.

ANTECEDENTES

La influenza tipo A y B se asocian con importante morbilidad y mortalidad cada año. Se estima que en Estados Unidos la incidencia de influenza sintomática fue del 8% en el periodo de 2010 a 2016. La mayoría de los pacientes se recuperan de forma satisfactoria. Los factores de riesgo de complicaciones por influenza son los extremos de la vida, embarazo, periodo posparto hasta 2 semanas, pacientes con enfermedades neurológicas, afecciones médicas crónicas, como enfermedades pulmonares, cardíacas o metabólicas.^{1,2} El diagnóstico y tratamiento adecuados de forma temprana reducen la duración de los síntomas, así como el riesgo de algunas complicaciones, como bronquitis, otitis media y neumonía, asimismo, reducen el tiempo de hospitalización y la mortalidad en los grupos de riesgo.^{3,4}

Por otro lado, el asma afecta a cerca de 300 millones de personas en todo el mundo, siendo un problema de salud global que afecta a pacientes de todas las edades y en ciudades industrializadas. Los factores que pueden exacerbar la enfermedad incluyen enfermedades virales, alérgenos en casa o en el ambiente laboral, humo de tabaco, ejercicio y estrés. De igual manera, algunos fármacos pueden desencadenarlo, como los beta-bloqueadores, aspirina u otros antiinflamatorios no esteroides. Las exacerbaciones de asma son más comunes en pacientes con enfermedad mal controlada o en pacientes con factores de riesgo.⁵

El neumomediastino puede dividirse en dos grupos: neumomediastino espontáneo con una causa primaria obvia y neumomediastino secundario a una causa patológica, responsable y demostrable, como puede ser traumatismo, infecciones intratorácicas, perforación esofágica, entre otras. El neumomediastino espontáneo, o efecto Macklin, es una complicación rara en

pacientes asmáticos, su incidencia se estima entre 0.2 y 0.3%. Es una complicación que amenaza la vida si no se diagnostica y trata de forma temprana y adecuada. El riesgo de padecer neumomediastino a tensión justifica el ingreso de estos pacientes a una unidad de terapia intensiva (UTI), por las complicaciones y manejo agresivo derivado de éstas.^{6,7}

Comunicamos el caso de una paciente de 46 años, ingresada a hospitalización con datos de exacerbación asmática secundaria a influenza A (H1N1), complicada con neumomediastino, enfisema subcutáneo y neumonía. La paciente fue tratada de forma conservadora con oseltamivir, oxígeno suplementario, broncodilatadores inhalados y esteroides inhalados, con respuesta favorable, por lo que fue dada de alta cinco días posteriores a su ingreso.

CASO CLÍNICO

Paciente femenina de 46 años, que ingresó al servicio de Urgencias con disnea. Tenía el antecedente de asma bien controlada desde la edad de 20 años, tratada por un médico internista con budesonida 200 µg cada 12 horas, salbutamol 100 µg como rescate, siendo requerido durante la última semana previo a su ingreso. Además, la paciente era alérgica a polvo, polen, ácaros, pelo de perros y gatos y plumas de pájaros.

Inició su padecimiento una semana previa a su ingreso a Urgencias con astenia, adinamia, disfagia, disnea de medianos esfuerzos, por lo que se administraron dosis de salbutamol como rescate, sin mejoría, pasados 4 días se agregó fiebre de 38°C y tos no productiva, acudió a consulta y fue tratada con levofloxacino 750 mg cada 24 horas y dexametasona 8 mg cada 24 horas. Persistió con síntomas con dolor opresivo, retroesternal de aparición súbita, de moderada intensidad, sin irradiaciones, con aumento de disnea, que llegó a ser incapacitante, por lo

que acudió a valoración a Urgencias. A su ingreso tenía presión arterial de 150/60 mmHg, 120 latidos por minuto, 26 respiraciones por minuto, saturación parcial de oxígeno de 80% al aire ambiente. A la exploración se apreció uso de músculos accesorios de la respiración, disminución de entrada y salida de aire en ambas bases pulmonares, con sibilancias espiratorias en la región interescapular bilateral, los ruidos cardiacos con adecuado tono e intensidad, con sonido crepitante sincronizado con los latidos cardiacos (signo de Hamman). Se palparon crepitantes y enfisema subcutáneo en ambas caras laterales del cuello. Se tomaron gases arteriales que reportaron un pH 7.45, pCO₂ 30.9 mmHg, pO₂ 44.2 mmHg, HCO₃ 21.6 mEq/L, SaO₂ 77%, lactato 1.0 mmol/L. Con estos datos en el servicio de Urgencias se solicitaron laboratorios, con PCR para influenza A (H1N1) 2009 positiva, tinción de Gram negativa, biometría hemática con hemoglobina de 14.2 g/dL, hematócrito 48.6%, plaquetas 396,000, leucocitos 8700, neutrófilos totales 6960, linfocitos totales 690. La radiografía de tórax posteroanterior y lateral (Figura 1) reportó consolidación en el lóbulo

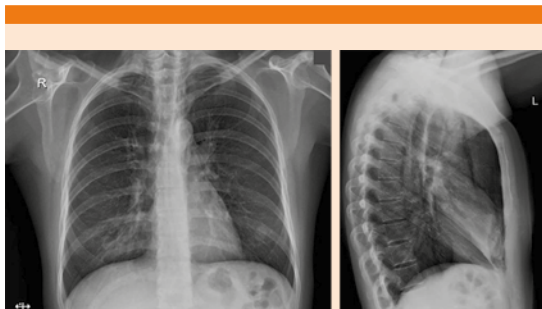

Figura 1. Radiografía posteroanterior y lateral de tórax: se observa engrosamiento peribroncovascular parahiliar bilateral, así como zona de aumento de la radiopacidad con broncograma aéreo en topografía del lóbulo medio que es más evidente en la proyección lateral. Imágenes lineales radiolúcidas en topografía del mediastino que se hacen evidentes en la proyección lateral.

medio e imagen sugerente de neumomediastino, por los hallazgos se complementó con una tomografía de tórax simple que reportó neumonía multisegmentaria y neumomediastino (Figura 2) y esofagograma con medio de contraste hidrosoluble, sin evidencia de lesión estructural (Figura 3). Se inició tratamiento con puntas nasales a 3 L/minuto, metilprednisolona 100 mg dosis única, micronebulizaciones con salbutamol 5 mg en micronebulizaciones, bromuro de ipratropio 500 µg, con esto se redujeron las sibilancias y la disnea, además se indicó oseltamivir 75 mg cada 12 horas por 5 días. Ya en unidad de terapia intermedia se continuó, además, con tratamiento con bromuro de ipratropio/salbutamol 1.68 mg/8.77 mg cada 8 horas y budesonida 100 µg cada 12 horas.

La evolución de la paciente fue favorable, a las 24 horas ya sin disnea, aún dependiente de oxígeno, por lo que continuó el tratamiento establecido, 48 horas posteriores a su ingreso ya no tenía signo de Hamman ni crepitantes en el cuello. Se decidió su egreso 5 días posteriores a la valoración inicial. Una nueva tomografía de tórax (Figura 4) realizada tres semanas posteriores a su egreso, comparada con la tomografía inicial, ya no mostró neumomediastino. La paciente continuó sus actividades habituales sin repercusión en la clase funcional.

DISCUSIÓN

El neumomediastino es una afección rara, aún más en pacientes asmáticos en quienes se ha reportado una incidencia del 0.2-0.3% en casos de asma exacerbada. El curso de la enfermedad es, por lo general, favorable, sin otras complicaciones asociadas. Las causas más comunes son tos, asociada con la maniobra de Valsalva, exacerbaciones de asma e infecciones, otras condiciones que lo exacerban son vómito intenso, trauma cerrado de tórax, hipo, barotrauma, práctica de buceo y casi ahorcamiento. La manifestación

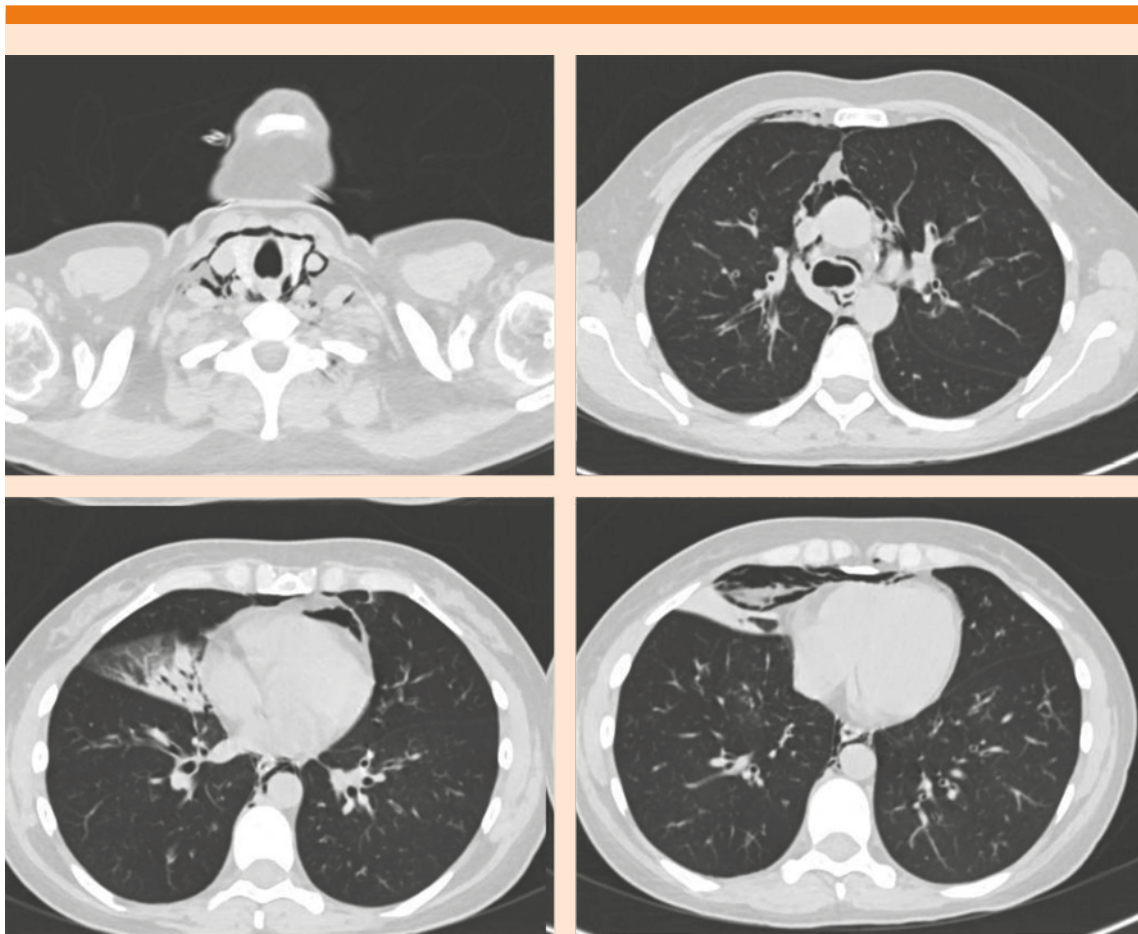


Figura 2. Tomografía simple de tórax: abundante aire en el mediastino que disea hasta el cuello, sin datos de lesión en el esófago árbol traqueobronquial. Zona hiperdensa con broncograma aéreo que ocupa ambos segmentos del lóbulo medio.

clínica puede acompañarse de disnea, dolor en el cuello, dificultad respiratoria y enfisema subcutáneo. Este último puede detectarse hasta en un 95% de los casos. Un signo poco menos frecuente y quizás infravalorado es la rinolalia (voz nasal).^{6,8,9} También puede asociarse con neumopericardio, produciendo taponamiento cardíaco, neumoperitoneo y neumorraquis. En la mayoría de los casos es de alivio espontáneo y rara vez sobrevienen complicaciones graves.¹⁰ El neumomediastino espontáneo ocurre predo-

minantemente en hombres jóvenes, en quienes puede identificarse un evento desencadenante en, incluso, el 39 al 75% de los casos. Los hallazgos de laboratorio más frecuentes son fiebre mayor de 38.5°C, leucocitosis, concentraciones de proteína C reactiva menores de 5 mg/L y cuando ocurren no conllevan un peor pronóstico. Por imagen se identifica el efecto Macklin al evidenciar en una tomografía computada la disección perivascular y peribronquial, esto es evidente hasta en un 89-100% de los casos, el

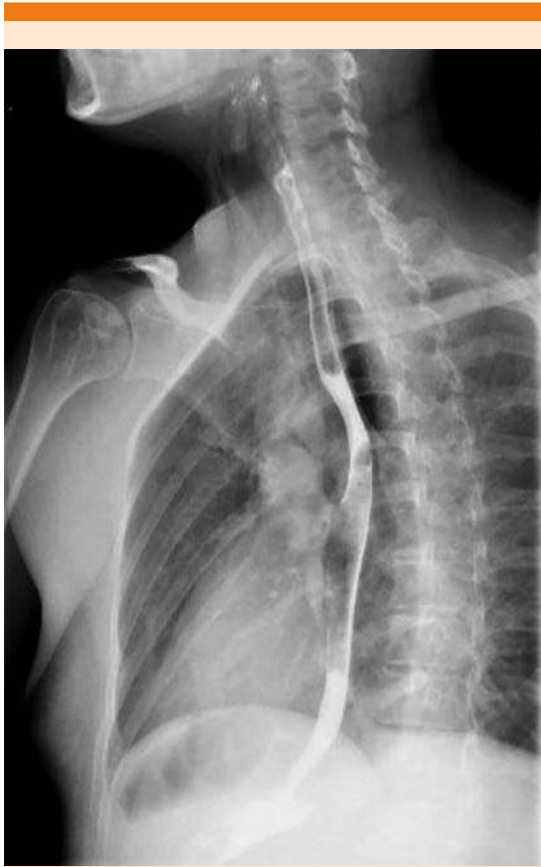

Figura 3. Esofagograma con medio de contraste hidrosoluble: no se observa fuga del material de contraste. Con aire en el mediastino y en el espacio prevertebral en topografía cervical.

uso de la tomografía computada es más efectivo que el de radiografías de tórax por sí solas en el diagnóstico del neumopericardio.¹¹⁻¹⁴

La fisiopatogenia más ampliamente aceptada en la aparición del neumomediastino espontáneo es la sobredistensión alveolar secundaria a altos volúmenes en los mismos que condiciona rupturas cuando existe un gradiente de presión lo suficientemente elevado entre el alvéolo y el espacio intersticial adyacente. Posteriormente

el aire libre diseca los tejidos desde la ruptura alveolar a lo largo de las vainas broncovasculares hacia el mediastino, condicionando la aparición del neumomediastino. Esta secuencia de eventos se denomina efecto Macklin. Fue descrito inicialmente en 1939 por Macklin y su grupo de forma experimental.^{15,16} El gas acumulado en el mediastino diseca por planos a través de la fascia cervical hacia el tejido celular subcutáneo, produciendo enfisema subcutáneo, el gas, además, puede abrirse paso a través de los planos periaórticos y periesofágicos. Como resultado, el contenido en el mediastino disecará los planos mencionados, causando neumopericardio, neumoperitoneo, neumorretroperitoneo y si la presión en el mediastino aumenta, la pleura parietal puede romperse resultando en un neumotórax.^{17,18}

El tratamiento es básicamente conservador, sintomático y dirigido a corregir la causa primaria. La recurrencia es excepcional y puede llegar a ser común en pacientes con una causa persistente, como asma y neumopatía intersticial. El alivio del cuadro puede ocurrir desde 3 a 15 días, con promedio de hospitalización de 3.5 a 4.5 días. Debe asegurarse la adecuada analgesia y evitar maniobras que incluyan realizar Valsalva o esfuerzos que puedan incrementar las presiones a nivel alveolar. No se recomienda la administración rutinaria de antibióticos, salvo en casos cuya causa sea una lesión en el esófago. En el caso del enfisema subcutáneo la administración de oxígeno inspirado al 100% incrementa la difusión de nitrógeno en el intersticio y esto promueve la reabsorción del aire.¹⁹

Para evitar ingresos innecesarios se han propuesto para el manejo hospitalario los siguientes parámetros: pacientes con fiebre mayor de 38°C, saturación de oxígeno menor de 96%, síntomas progresivos e incapacitantes, vómito desde el inicio del cuadro y ansiedad.¹⁹

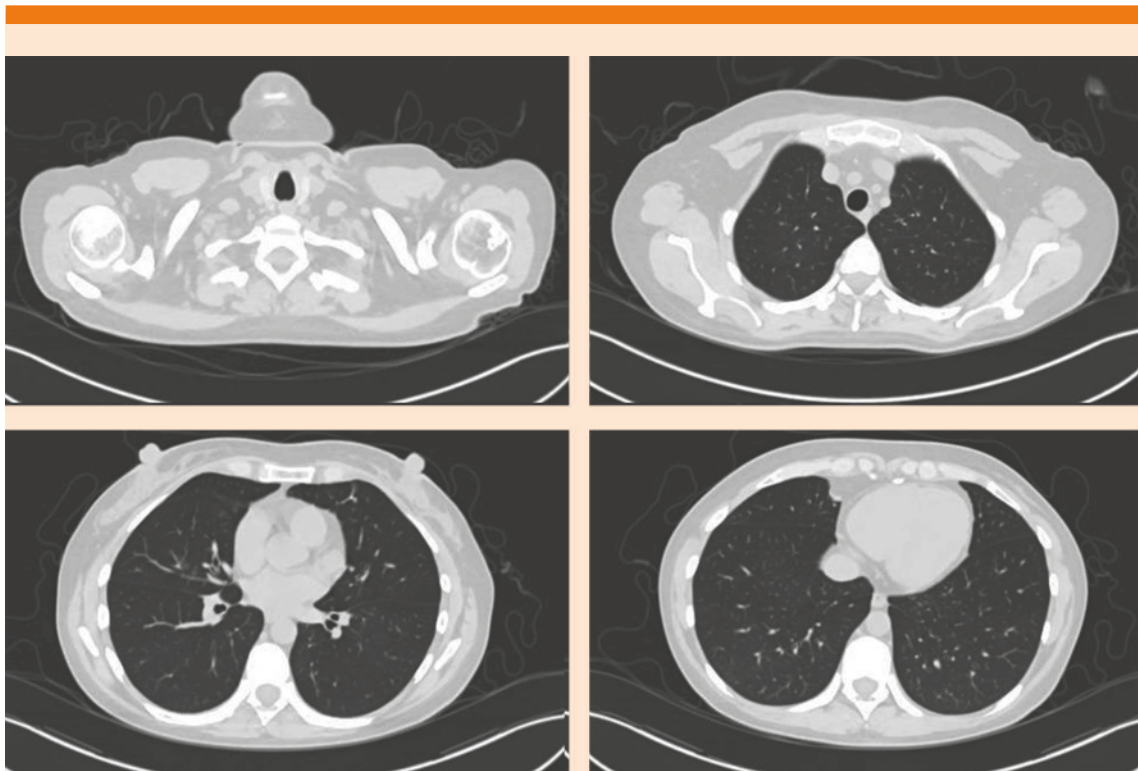


Figura 4. Tomografía simple de tórax: las estructuras vasculares del mediastino tienen trayecto y calibre normales. El pericardio y corazón son de características normales. Los pulmones están adecuadamente expandidos, el parénquima pulmonar se observa sin zonas de neumonía.

CONCLUSIONES

Este reporte ejemplifica un caso de neumomediastino espontáneo en una paciente con factores de riesgo, los hallazgos clínicos hicieron sospechar el diagnóstico. Esta sospecha debe tenerse en mente, pues si bien el curso de la enfermedad suele ser benigno con recuperación total, las comorbilidades pueden condicionar una evolución poco favorable. En esta paciente el diagnóstico se estableció de forma oportuna y se trataron las comorbilidades que llevaron a la paciente a presentarse en la sala de urgencias, con evolución favorable, alivio del cuadro y recuperación total del mismo.

REFERENCIAS

1. Uyeki TM, Bernstein HH, Bradley JS, Englund JA, File TM, et al. Clinical Practice Guidelines by the Infectious Diseases Society of America: 2018 Update on Diagnosis, Treatment, Chemoprophylaxis, and Institutional Outbreak Management of Seasonal Influenza. *Clin Infect Dis* 2019; 68 (6): e1-e47. doi: 10.1093/cid/ciy866.
2. Tokars JI, Olsen SJ, Reed C. Seasonal incidence of symptomatic influenza in the United States. *Clin Infect Dis* 2018; 66 (10): 1511-1518. doi: 10.1093/cid/cix1060.
3. Muthuri SG, Venkatesan S, Myles PR, et al; PRIDE Consortium Investigators. Effectiveness of neuraminidase inhibitors in reducing mortality in patients admitted to hospital with influenza A H1N1pdm09 virus infection: a meta-analysis of individual participant data. *Lancet Respir Med* 2014; 2 (5): 395-404. [https://doi.org/10.1016/S2213-2600\(14\)70041-4](https://doi.org/10.1016/S2213-2600(14)70041-4).

4. Muthuri SG, Myles PR, Venkatesan S, Leonardi-Bee J, Nguyen-Van-Tam JS. Impact of neuraminidase inhibitor treatment on outcomes of public health importance during the 2009-2010 influenza A(H1N1) pandemic: a systematic review and meta-analysis in hospitalized patients. *J Infect Dis* 2013; 207 (4): 553-63. doi: 10.1093/infdis/jis726.
5. Global strategy for asthma management and prevention (updated 2019): Global Initiative for Asthma (GINA). <http://www.ginasthma.org>. (Accessed 29 February 2020).
6. Romero KJ, Trujillo MH. Spontaneous pneumomediastinum and subcutaneous emphysema in asthma exacerbation: The Macklin effect. *Heart Lung* 2010; 39 (5): 444-7. <https://doi.org/10.1016/j.hrtlng.2009.10.001>.
7. Caceres M, Ali SZ, Braud R, Weiman D, Garrett HE Jr. Spontaneous pneumomediastinum: a comparative study and review of the literature. *Ann Thorac Surg* 2008; 86 (3): 962-6. doi: 10.1016/j.athoracsur.2008.04.067.
8. Damore DT, Dayan PS. Medical causes of pneumomediastinum in children. *Clin Pediatr (Phila)* 2001; 40 (2): 87-91. doi: 10.1177/000992280104000204.
9. Miura H, Taira O, Hiraguri S, Ohtani R, Kato H. Clinical features of pneumomediastinum. *Ann Thorac Cardiovasc Surg* 2003; 9: 188-91.
10. Küçükosmanoğlu O, Karakoç GB, Yılmaz M, Altıntaş D, Güneser Kendirli S. Pneumomediastinum and pneumopericardium: unusual and rare complications of asthma in a 4 years old girl. *Allergol Immunopathol (Madr)* 2001; 29 (1): 28-30. doi: 10.1016/s0301-0546(01)79012-x.
11. Okada M, Adachi H, Shibuya Y, Ishikawa S, Hamabe Y. Diagnosis and treatment of patients with spontaneous pneumomediastinum. *Respir Investig* 2014; 52 (1): 36-40. doi: 10.1016/j.resinv.2013.06.001.
12. Takada K, Matsumoto S, Hiramatsu T, Kojima E, Watanabe H, Sizu M, Okachi S, Ninomiya K. Management of spontaneous pneumomediastinum based on clinical experience of 25 cases. *Respir Med* 2008; 102 (9): 1329-34. doi: 10.1016/j.rmed.2008.03.023.
13. Campillo-Soto A, Coll-Salinas A, Soria-Aledo V, Blanco-Barrío A, Flores-Pastor B, Candel-Arenas M, Aguayo-Albasini JL. Spontaneous pneumomediastinum: descriptive study of our experience with 36 cases. *Arch Bronconeumol* 2005; 41 (9): 528-31. doi: 10.1016/s1579-2129(06)60274-7.
14. Macklin MT, Macklin CC. Malignant interstitial emphysema of the lungs and mediastinum as an important occult complication in many respiratory diseases and other conditions. *Medicine (Baltimore)* 1994; 23: 281-352.
15. Chassagnon G, Favelle O, Derogis V, Cottier JP. Spontaneous pneumomediastinum due to the Macklin effect: less is more. *Intern Emerg Med* 2015; 10 (6): 759-61. doi: 10.1007/s11739-015-1229-1.
16. Zylak CM, Standen JR, Barnes GR, Zylak CJ. Pneumomediastinum revisited. *Radiographics* 2000; 20 (4): 1043-57. doi: 10.1148/radiographics.20.4.g00j131043.
17. Maunder RJ, Pierson DJ, Hudson LD. Subcutaneous and mediastinal emphysema. Pathophysiology, diagnosis, and management. *Arch Intern Med* 1984; 144 (7): 1447-53.
18. Di Saverio S, Kawamukai K, Biscardi A, Villani S, Zucchini L, Tugnoli G. Trauma-induced "Macklin effect" with pneumothorax and large pneumomediastinum, disguised by allergy. *Front Med* 2013; 7 (3): 386-8. doi: 10.1007/s11684-013-0278-y.
19. Carzolio-Trujillo HA, Navarro-Tovar F, Padilla-Gómez CI, Hernández-Martínez IA, Herrera-Enríquez J. Blunt chest trauma with pneumomediastinum and pneumoperitoneum secondary to Macklin effect. Case report. *Cir Cir* 2016; 84 (5): 409-14. doi: 10.1016/j.circir.2015.05.055.

AVISO PARA LOS AUTORES

Medicina Interna de México tiene una nueva plataforma de gestión para envío de artículos. En: www.revisionporpares.com/index.php/MIM/login podrá inscribirse en nuestra base de datos administrada por el sistema *Open Journal Systems* (OJS) que ofrece las siguientes ventajas para los autores:

- Subir sus artículos directamente al sistema.
- Conocer, en cualquier momento, el estado de los artículos enviados, es decir, si ya fueron asignados a un revisor, aceptados con o sin cambios, o rechazados.
- Participar en el proceso editorial corrigiendo y modificando sus artículos hasta su aceptación final.