

Pioderma gangrenoso asociado con hepatitis autoinmunitaria y enfermedad tiroidea

Gangrenous pyoderma associated to autoimmune hepatitis and thyroid disease.

Mariana Zavaleta-Martínez,¹ Emmanuel Mendoza-Enciso,² David Eduardo Poletti-Vázquez³

Resumen

ANTECEDENTES: El pioderma gangrenoso (PG) es una dermatosis crónica, poco habitual, secundaria a la infiltración de neutrófilos en las diferentes capas de la piel, que ocasiona lesiones inflamatorias y ulcerosas, generalmente pústulas de borde violáceo y fondo purulento. Se estima que hasta en el 77% de los casos existe una enfermedad sistémica subyacente, siendo en su mayor parte enfermedades con un fondo etiopatogénico autoinmunitario, por lo que el diagnóstico de pioderma gangrenoso debe generar la búsqueda intencionada de enfermedades concomitantes que puedan tener implicaciones de pronóstico en la evolución y el tratamiento.

CASO CLÍNICO: Paciente femenina de 29 años de edad con pioderma gangrenoso en quien se documentó hepatitis autoinmunitaria e hipotiroidismo subclínico primario con respuesta rápida y favorable al tratamiento inmunosupresor.

CONCLUSIONES: La hepatitis autoinmunitaria se ha descrito en otros reportes de casos con respuesta favorable a diferentes tratamientos inmunológicos; sin embargo, la asociación con enfermedad tiroidea autoinmunitaria es aún más escasa.

PALABRAS CLAVE: Pioderma gangrenoso; hepatitis autoinmunitaria; hipotiroidismo; enfermedad tiroidea.

Abstract

BACKGROUND: Gangrenous pyoderma is an uncommon chronic dermatosis, secondary to the infiltration of neutrophils in the different layers of the skin, which causes the development of inflammatory and ulcerative lesions, usually multiple pustules with a violet border and purulent fundus. It is estimated that in up to 77% of cases, there is an underlying systemic disease, the majority of which are diseases with an autoimmune etiopathogenic background, so the diagnosis of gangrenous pyoderma must generate the intentional search for concomitant diseases, which may have implications prognosis in evolution and treatment.

CLINICAL CASE: A 29-year-old female patient with gangrenous pyoderma in whom the development of autoimmune hepatitis and primary subclinical hypothyroidism was documented, who had a rapid and favorable response to immunosuppressive treatment.

CONCLUSIONS: autoimmune hepatitis has been described in other case reports with favorable response to different immune treatment; however, association with autoimmune thyroid disease is even more scarce.

KEYWORDS: Pyoderma gangrenosum; Autoimmune hepatitis; Hypothyroidism; Thyroid disease.

¹ Adscrito al Centenario Hospital Miguel Hidalgo; Aguascalientes, Ags, México.

² Residente de tercer año de Medicina Interna; Aguascalientes, Ags.

³ Internista y Dermatólogo; Aguascalientes, Ags, México.

Recibido: 24 de febrero 2020

Aceptado: 6 de julio 2020

Correspondencia

David Eduardo Poletti Vázquez
drpoletti.dermanorte@gmail.com

Este artículo debe citarse como:
Zavaleta-Martínez M, Mendoza-Enciso E, Poletti-Vázquez DE. Pioderma gangrenoso asociado con hepatitis autoinmunitaria y enfermedad tiroidea. Med Int Méx 2022; 38 (1): 185-192.

ANTECEDENTES

El pioderma gangrenoso es una afección crónica, poco frecuente y generalmente recurrente, perteneciente al grupo de las dermatosis neutrofilicas, caracterizada por la aparición de lesiones ulcerosas, dolorosas y con fondo necrótico-purulento.¹ Fue descrita inicialmente por Brocq en 1916 y posteriormente caracterizada por Brusting en 1930, quien decidió darle el nombre que actualmente lleva, debido a la creencia de ser una lesión gangrenosa ocasionada por la infección de *Streptococcus* spp.² Algunas hipótesis de su aparición incorporan la existencia de infecciones bacterianas ocultas, reacción de Schwartzman (trombosis inducida por endotoxinas bacterianas, con necrosis tisular como resultado final) o presencia de autoanticuerpos circulantes, sin lograr ser concluyentes, siendo hasta el momento evidente la ausencia de infección y la infiltración de neutrófilos, que sugiere que existe una alteración de la respuesta inmunológica innata.³

Aparece con más frecuencia en las extremidades inferiores, en sitios de traumatismos menores, pero puede aparecer en cualquier zona de la piel, incluyendo los genitales, estomas y sitios quirúrgicos. Afecta cerca de 1 a 3 casos por millón de personas al año, con mayor predilección por personas jóvenes, mujeres, entre 20 y 50 años.⁴

Puede manifestarse de forma aislada, aunque más de la mitad de los casos se manifiesta a la par de alguna enfermedad sistémica, siendo más frecuentes la enfermedad inflamatoria intestinal, la artritis reumatoide y trastornos hematológicos.⁵ Se ha descrito la asociación con menor frecuencia con lupus eritematoso sistémico, hepatitis virales, hepatitis autoinmunitaria, gammapatías monoclonales, mieloma múltiple, hidradenitis supurativa, enfermedades tiroideas y algunos tumores sólidos (cáncer de colon, próstata, vejiga y glioblastoma multiforme).⁶

CASO CLÍNICO

Paciente femenina de 29 años, originaria de la región Altos de Jalisco, México, quien acudió a consulta externa por padecer lesiones dérmicas de tres meses de evolución. Al interrogatorio mencionó ser previamente sana, solo con el antecedente de haber recibido durante 7 meses tratamiento con hormona gonadotrofina coriónica, por infertilidad de causa no identificada.

Inició con una lesión pustulosa de menos de 3 mm de diámetro, rojiza y dolorosa en la región anterior del muslo derecho, que aumentó de tamaño y progresó hasta ulcerarse en un periodo de un mes, por lo que recibió tratamiento tópico con mupirocina, a lo que tuvo respuesta favorable, persistiendo con una cicatriz blanda, rosada y de bordes irregulares.

Se agregaron lesiones cutáneas similares de menor tamaño en la cara anterior del muslo izquierdo, la región púbica y la cara anterior de la pierna izquierda, destacando en esta ocasión que los sitios en los que habían aparecido las lesiones habían sido lugares de traumatismos contusos de pequeña intensidad (fenómeno de patergia). Acudió a valoración en múltiples ocasiones, fue atendida por alrededor de 9 médicos, recibió tratamientos con moxifloxacino, ceftriaxona, betametasona, clindamicina, eritromicina, antisépticos, así como polvos compuestos de sulfato de cinc, sulfato de cobre y alcanfor, sin respuesta favorable.

Las lesiones se ulceraron hasta mostrar tejido necrótico con restos hemáticos y exudado purulento, resaltó que al realizar aseos directos y tallados sobre los bordes de las heridas aumentaba el tamaño de las lesiones. **Figura 1**

En su interrogatorio, mencionó que nueve meses previos había tenido periodos intermitentes de evacuaciones diarreas, de 2-3 días de duración,

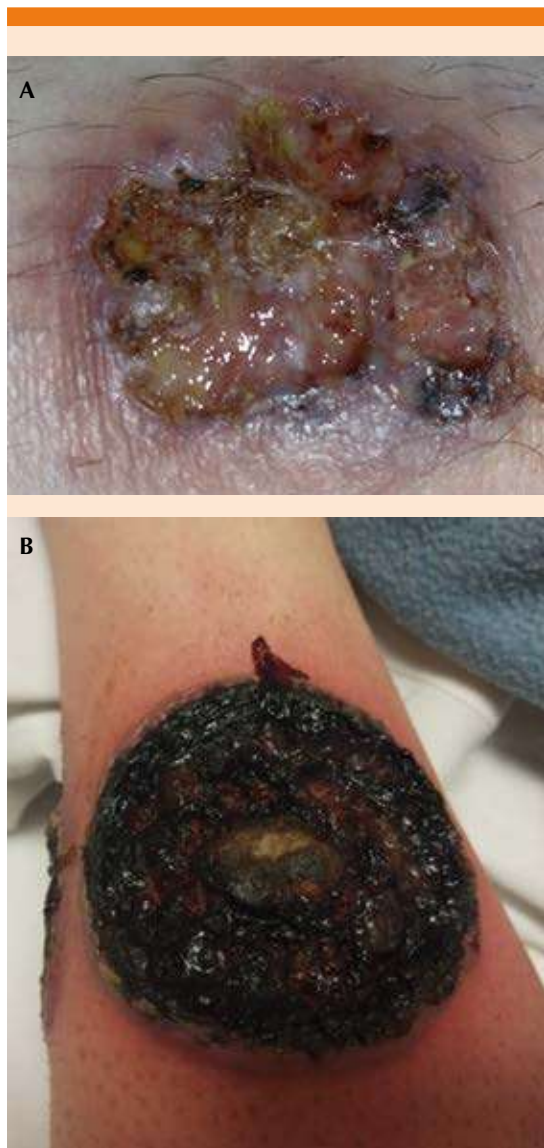

Figura 1. A. Lesión inicial. Borde violáceo mal definido, ulceración interna y exudado purulento, se logra apreciar la aparición de pequeñas zonas de necrosis. **B.** Evolución ulcerosa de la lesión. Abundantes costras hemáticas y fondo francamente purulento, llama la atención el crecimiento circular de la lesión, misma forma en que se realizaban los aseos.

de alivio espontáneo. La exploración física, más allá de las alteraciones cutáneas, no mostró

signos relevantes. Se decidió su hospitalización para aplicación de antibióticos y estudio de las lesiones. En sus estudios de laboratorio iniciales mostró alteración en las pruebas de funcionamiento hepático, con elevación de transaminasas, GGT, fosfatasa alcalina y bilirrubinas. **Cuadro 1**

Debido al abundante exudado purulento de las lesiones, se decidió administrar tratamiento antibiótico de amplio espectro con piperacilina/tazobactam, además de tomar biopsia de las lesiones, que reportó abundante cantidad de infiltrado inflamatorio mixto en la dermis y epidermis, con predominio de neutrófilos, así como necrosis fibrinoide de la epidermis suprayacente y presencia aislada de abscesos intraepidérmicos y células gigantes.

Ante la principal sospecha diagnóstica de pioderma gangrenoso, debido a las características de las lesiones, así como la evolución favorable con disminución de la purulencia, se decidió la aplicación de metilprednisolona en pulsos de 1 g al día durante 3 días, con lo que se obtuvo disminución rápida del tamaño de las lesiones.

Cuadro 1. Pruebas de funcionamiento hepático

Parámetro	Resultado	Valor de referencia
Proteínas (g/dL)	9.3	6.6-8.7
Albumina (g/dL)	4.4	3.5-5
Gammaglutamiltranspeptidasa (UI/L)	564	12-73
TGO (UI/L)	145	15-46
TGP (UI/L)	197	0-50
Fosfatasa alcalina (UI/L)	808	38-126
Deshidrogenasa láctica (UI/L)	261	120-246
Bilirrubina total (mg/dL)	2.5	0-1.3
Bilirrubina directa (mg/dL)	1.0	0-0.3
Bilirrubina indirecta (mg/dL)	1.5	0-1.1

Ante síntomas inespecíficos, se documentó hipotiroidismo subclínico con anticuerpos antitiroideos positivos, por lo que se agregó tratamiento con levotiroxina (**Cuadro 2**). A su egreso se indicó tratamiento con dapsona, prednisona con esquema de reducción y trimetoprim/sulfametoxazol, así como aplicación tópica de óxido de cinc y sulfadiazina de plata. Durante su seguimiento por consulta externa se evidenció reducción de las lesiones con disminución de tamaño y formación de cicatrización. **Figura 2**

Debido a las alteraciones de la función hepática documentadas durante su hospitalización y los eventos de diarrea previos se solicitaron

anticuerpos para hepatitis autoinmunitaria, así como colonoscopia para descartar enfermedad inflamatoria intestinal.

Los resultados del perfil inmunológico documentaron la existencia de anticuerpos antimúsculo liso. Se complementó el abordaje con perfil viral para virus de hepatitis B y C que resultaron negativos (**Cuadro 3**). Así mismo, ante los resultados obtenidos, se procedió a realizar biopsia hepática guiada por tomografía, que corroboró el diagnóstico histopatológico de hepatitis autoinmunitaria (**Figura 3**). El estudio de colonoscopia y la toma de biopsia resultaron negativos para enfermedad inflamatoria intestinal.

Cuadro 2. Pruebas de función tiroidea

Parámetro	Resultado	Valor de referencia
TSH (µg/dL)	8.92	0.46-4.68
T3T (ng/dL)	134	0.97-1.69
T3L (pg/dL)	2.62	2.77-5.27
T4T (µg/dL)	9.26	5.53-11.00
T4L (ng/dL)	1.03	0.78-2.19
Anticuerpos antitiroglobulina (UI/mL)	166	0-35
Anticuerpos antiperoxidasa tiroidea (UI/mL)	89.2	0-35

Cuadro 3. Estudios de laboratorio de perfil inmunológico

Parámetro	Resultado	Valor de referencia
Anticuerpos antimicrosomales de hígado (LMK)	Negativo	Negativo
Anticuerpos antimicrosomales de riñón (AMA)	Negativo	Negativo
Anticuerpos antimúsculo liso (ASMA)	Positivo 1:40	Negativo
Anticuerpos antimitocondria	Negativo	Negativo

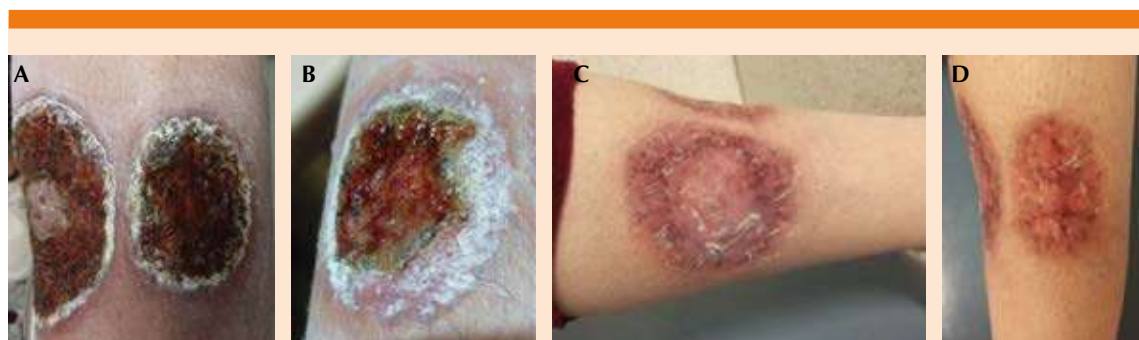

Figura 2. Evolución de las lesiones posterior a un mes (**A y B**) y cinco meses de tratamiento (**C y D**). La mayor parte de las lesiones suelen dejar una cicatriz atrófica, que puede acompañarse o no de hipopigmentación.

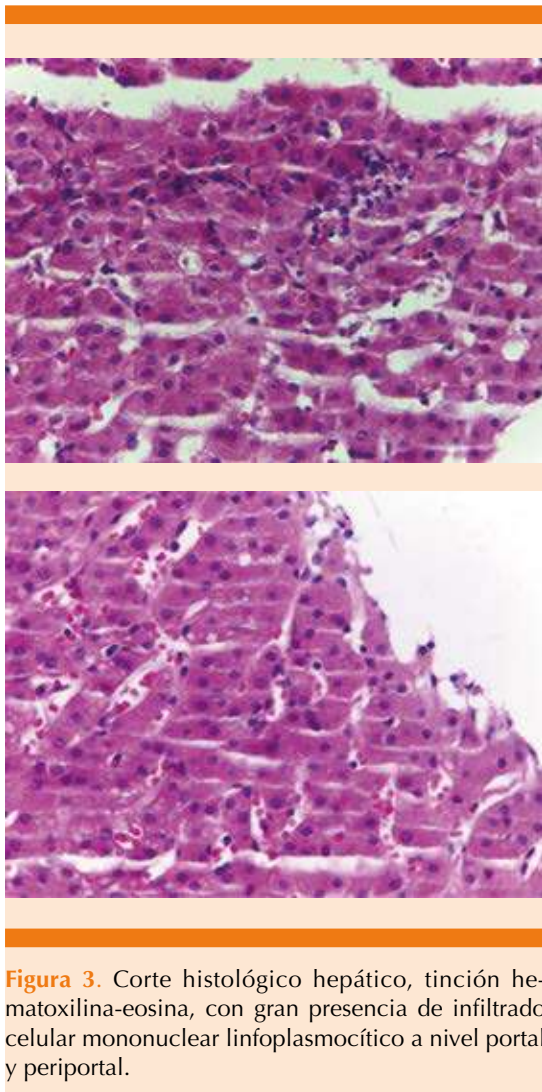


Figura 3. Corte histológico hepático, tinción hematoxilina-eosina, con gran presencia de infiltrado celular mononuclear linfoplasmocítico a nivel portal y periportal.

DISCUSIÓN

El diagnóstico de pioderma gangrenoso representa un reto médico, debido a la amplia variedad de formas de manifestación, la ausencia de una prueba confirmatoria y la extensa posibilidad de diagnósticos diferenciales, como trastornos vasculares oclusivos, neoplasias hematológicas o cutáneas, vasculitis sistémicas, otros trastornos del tejido conectivo, reacciones medicamento-

sas, infecciones virales, bacterianas, fúngicas y parasitarias.⁴

Existen cuatro variantes clínicas: ulcerosa (también llamada forma clásica), ampollosa, pustular y vegetante.⁷ Las características de las lesiones de nuestra paciente orientan hacia la forma ulcerosa, que es la más frecuente, caracterizada por la aparición de pústulas con borde violáceo, con una base de tejido granular, ocasionalmente necrótico; sin embargo, se ha descrito que un mismo paciente puede mostrar diferentes variantes, la ulceración constituye la evolución final de la mayor parte de las lesiones, haciendo en muchas ocasiones indistinguible su diferenciación. Identificar a los pacientes con lesiones ampollas o pustulares suele ser de utilidad, debido a que éstas se han relacionado con trastornos hematológicos o enfermedad inflamatoria intestinal, respectivamente.⁸ La existencia de exudado purulento, más frecuente en la manifestación pustular, se atribuyó a sobreinfección de las lesiones, por el antecedente de los múltiples aseos realizados y la respuesta clínica favorable con el tratamiento antibiótico.

El fenómeno de patergia es una característica clínica clave, que consiste en la aparición de lesiones similares en sitios de traumatismos, por lo que es más frecuente en la región anterior de las piernas, aunque pueden aparecer en la cara y el tronco, sobre todo en las formas ampollosa y vegetante; sin embargo, suele ser un hallazgo en solo el 31% de los pacientes.⁹ Nuestra paciente refería que las lesiones aumentaban de manera similar a la intensidad y forma en que hacía los lavados, lo que orientó aún más hacia el diagnóstico de pioderma gangrenoso.

El diagnóstico de pioderma gangrenoso históricamente ha carecido de criterios validados o de una prueba confirmatoria, por lo que se han propuesto en varias ocasiones criterios clínicos para definir su existencia, siendo el común deno-

minador una ruta diagnóstica de diagnóstico por descarte. Los últimos criterios se desarrollaron tras el Consenso Delphi de Expertos Internacionales, en los que es necesario al menos un criterio mayor (biopsia de la úlcera con infiltrado neutrofílico) y cuatro criterios menores para el diagnóstico definitivo con sensibilidad y especificidad del 86 y 90%, respectivamente.¹⁰ **Cuadro 4**

La aparición conjunta de hepatitis autoinmunitaria (HA) y pioderma gangrenoso ocurre de manera excepcional, su prevalencia se estima en un 2.3% de los pacientes con hepatitis autoinmunitaria, aunque la mayor parte de las descripciones proviene de reportes o series de caso y no existe una estadística concluyente, suele ser más frecuente en mujeres, en edades alrededor de 20 años y está más relacionado con el tipo 1 de hepatitis autoinmunitaria.^{11,12,13} La enfermedad hepática suele ser asintomática, los signos principales son la hepatoesplenomegalia y la alteración de las enzimas hepáticas, por lo que para su diagnóstico se requiere un alto grado de sospecha. Se ha descrito que, en su mayoría, los casos de PG y hepatitis autoinmunitaria suelen iniciar con el trastorno hepático, el PG aparece

en un promedio de ocho meses después del diagnóstico de hepatitis autoinmunitaria.¹⁴

La asociación de PG con enfermedad tiroidea es aún más infrecuente, se ha descrito la aparición simultánea con enfermedad de Graves, hipotiroidismo y tirotoxicosis;¹⁵⁻¹⁸ sin embargo, debido a su baja frecuencia, aún no queda clara su relación y, pese a la sospecha de trastornos autoinmunitarios coexistentes, no se descarta que en algunas ocasiones sean más un hallazgo incidental.

No existe un tratamiento único definido debido a la insuficiencia de estudios de calidad que evalúen las diferentes opciones terapéuticas. Con frecuencia suele ser necesaria la asociación de tratamientos tópicos y sistémicos, con mecanismos inmunosupresores e inmunomoduladores para lograr una respuesta clínica favorable. Múltiples series de casos respaldan la prescripción de esteroides sistémicos como tratamiento inicial, el esquema más recomendado suele ser prednisona o su equivalente, a dosis de 0.5-1 mg/kg al día hasta lograr la remisión de las lesiones, con reducción gradual posterior.¹⁹ El tratamiento con pulsos de metilprednisolona suele reservarse para casos graves, pero también se ha indicado como tratamiento inicial en búsqueda de inducción de la remisión.²⁰

Cuadro 4. Criterios diagnósticos del Consenso Delphi de Expertos internacionales

Criterio mayor

Biopsia del borde de la úlcera con infiltrado neutrofílico

Criterios menores

Exclusión de infección

Fenómeno de patergia

Antecedentes de enfermedad intestinal inflamatoria o artritis inflamatoria

Antecedentes de pápula, pústula o vesícula que se ulcera dentro de los 4 días de su aparición

Eritema periférico, borde irregular y dolor con la palpación en el lugar de la úlcera

Úlceras múltiples, por lo menos una sobre la parte anterior de la pantorrilla

Cicatrices cribiformes o en papel arrugado en los sitios de úlceras curadas

El tamaño de la úlcera disminuye en el primer mes de iniciada la medicación inmunosupresora

Consideramos que la aplicación previa de antibióticos en caso de infecciones agregadas debe priorizarse para evitar complicaciones asociadas con el tratamiento. En algunos casos suele prescribirse la terapia con minociclina y dapsona, previo a la administración de otros agentes inmunosupresores. Se cree que la utilidad de la dapsona se debe a la disminución en la migración de neutrófilos hacia las lesiones.³

En pacientes en quienes no esté recomendada la administración de esteroides puede prescribirse ciclosporina a dosis de 4 mg/kg al día (dosis

máxima 400 mg al día) subsecuentemente disminuida según la tolerancia. En el estudio STOP GAP se reporta, incluso, una eficacia y velocidad de curación similar a las obtenidas con los esteroides.²¹ En nuestro caso, debido a la asociación con hepatitis autoinmunitaria se decidió el tratamiento concomitante con azatioprina, que mantiene los efectos inmunosupresores, además de mostrar beneficios como agente ahorrador de esteroides.²²

El tratamiento local y el cuidado de las lesiones son importantes para la respuesta clínica favorable. Las medidas de aseo y cuidados, así como el no recomendado abordaje quirúrgico, son importantes para reducir el empeoramiento de las lesiones, asociado con el fenómeno de patergia. Entre los tratamientos tópicos se han descrito el tacrolimus, ciclosporina y esteroides que, incluso, pueden prescribirse como monoterapia en lesiones únicas o en casos leves.^{23,24,25}

En nuestra paciente, además de esteroides, azatioprina y dapsona, se indicó tratamiento tópico con sulfadiazina de plata local y óxido de cinc perilesional, estas medidas están encaminadas al control local de la infección, tratamientos que, a pesar de no estar estandarizados, son sugeridos por diferentes publicaciones.^{3,26,27}

CONCLUSIONES

El pioderma gangrenoso suele estar asociado con diversas enfermedades autoinmunitarias. Es de suma importancia identificar los casos con enfermedades sistémicas presentes, debido a implicaciones de pronóstico y respuestas variables al tratamiento. No se ha definido una clara asociación con hepatitis autoinmunitaria o enfermedad tiroidea, pero se ha descrito una variedad de casos con respuesta favorable al tratamiento inmunosupresor, lo que apunta a que posiblemente compartan mecanismos etiopatogénicos. Debido a la complejidad de

las manifestaciones y asociaciones del pioderma gangrenoso, puede considerarse que suele ser necesaria la intervención multidisciplinaria para el correcto abordaje y seguimiento de los pacientes con esta enfermedad.

REFERENCIAS

1. Ahn C, Negus D, Huang W. Pyoderma gangrenosum: a review of pathogenesis and treatment. *Expert Rev Clin Immunol* 2018; 14 (3): 225-233. <https://doi.org/10.1080/1744666x.2018.1438269>.
2. Bennett ML, Jackson JM, Jorizzo JL, Fleischer AB, White WL, Callen JP. Pyoderma gangrenosum: a comparison of typical and atypical forms with an emphasis on time to remission. *Case Review of 86 Patients from 2 Institutions. Medicine* 2000; 79 (1): 37-46. <https://doi.org/10.1097/00005792-200001000-00004>.
3. Ahronowitz I, Harp J, Shinkai K. Etiology and Management of Pyoderma Gangrenosum. *Am J Clin Dermatol* 2012; 13 (3): 191-211. <https://doi.org/10.2165/11595240-000000000-00000>.
4. Wollina U. Pyoderma gangrenosum a review. *Orphanet J Rare Dis* 2007; 2 (1): 2-19. <https://doi.org/10.1186/1750-1172-2-19>.
5. Ashchyan HJ, Butler DC, Nelson CA, Noe MH, Tsiaras WG, Lockwood SJ, James WD, Micheletti RG, Rosenbach M, Mostaghimi A. The Association of Age With Clinical Presentation and Comorbidities of Pyoderma Gangrenosum. *JAMA Dermatology* 2018; 154 (4): 409. <https://doi.org/10.1001/jamadermatol.2017.5978>.
6. Al Ghazal P, Herberger K, Schaller J, Strölin A, Hoff NP, Goerge T, Roth H, Rabe E, Karrer S, Renner R, Maschke J, Horn T, Hepp J, Eming S, Wollina U, Zutt M, Sick I, Splieth B, Dill D, Dissemmond J. Associated factors and comorbidities in patients with pyoderma gangrenosum in Germany: a retrospective multicentric analysis in 259 patients. *Orphanet J Rare Dis* 2013; 8 (1), 136. <https://doi.org/10.1186/1750-1172-8-136>.
7. Ruocco E, Sangiuliano S, Gravina A, Miranda A, Nicoletti G. Pyoderma gangrenosum: an updated review. *J Eur Acad Dermatol Venereol* 2009; 23 (9), 1008-1017. <https://doi.org/10.1111/j.1468-3083.2009.03199.x>.
8. Vallini V, Andreini R, Bonadio A. Pyoderma gangrenosum: A current problem as much as an unknown one. *Int J Lower Extremity Wounds* 2017; 16 (3) 191-201. <https://doi.org/10.1177/1534734617710980>.
9. Binus AM, Qureshi AA, Li VW, Winterfield LS. Pyoderma gangrenosum: a retrospective review of patient characteristics, comorbidities and therapy in 103 patients. *Br J Dermatol* 2011; 165 (6): 1244-1250. <https://doi.org/10.1111/j.1365-2133.2011.10565.x>.

10. Maverakis E, Ma C, Shinkai K, Fiorentino D, Callen JP, Wollina U, Marzano AV, Wallach D, Kim K, Schadt C, Ormerod A, Fung MA, Steel A, Patel F, Qin R, Craig F, Williams HC, Powell F, Merleev A, Cheng MY. Diagnostic Criteria of Ulcerative Pyoderma Gangrenosum. *JAMA Dermatol* 2018; 154 (4): 461. <https://doi.org/10.1001/jamadermatol.2017.5980>.
11. Halac U, Dhaybi RA, Powell J, Soglio DBD, Alvarez F. Unusual association between autoimmune hepatitis and severe pyoderma gangrenosum. *J Pediatr Gastroenterol Nutrition* 2010; 50 (2): 219-221. <https://doi.org/10.1097/mpg.0b013e31819a62f5>.
12. Dantas SG, Quintella LP, Fernandes NC. Exuberant pyoderma gangrenosum in a patient with autoimmune hepatitis. *Anais Bras Dermatol* 2017; 92 (1): 114-117. <https://doi.org/10.1590/abd1806-4841.20174871>.
13. Androutsakos T, Stamopoulos P, Aroni K, Hatzis G. A case report of successful treatment of pyoderma gangrenosum in a patient with autoimmune hepatitis and review of the literature. *BMC Gastroenterology* 2015; 15 (1): 149. <https://doi.org/10.1186/s12876-015-0376-1>.
14. Wat H, Haber RM. Trends in the association between pyoderma gangrenosum and autoimmune hepatitis: case report and review of the literature. *J Cutaneous Med Surg* 2014; 18 (5): 345-352. <https://doi.org/10.2310/7750.2013.13177>.
15. Livideanu C, Lipsker D, Paul C, Juillard J, Schubert B. Pyoderma gangrenosum as initial manifestation of Graves' disease. *Clin Exp Dermatol* 2006; 31 (5): 659-661. <https://doi.org/10.1111/j.1365-2230.2006.02184.x>.
16. Agarwal US, Agarwal P, Prakash C, Sharma P. Ulcerative pyoderma gangrenosum and leukocytoclastic vasculitis in a hypothyroid woman: A case report. *Wounds: a compendium of clinical research and practice* 2016; 29 (6): E43-E47.
17. Morović-Vergles J, Galesić K, Ivana-Culo M, Vergles D, Ljubanović D. Hyperthyroidism and Pyoderma Gangrenosum. *The Endocrinologist* 2008; 18 (3): 109-110. <https://doi.org/10.1097/ten.0b013e3181722bca>.
18. Necas M, Semrádova V, Vaskú V. Pyoderma gangraenosum associated with autoimmune thyreopathy and hyperandrogenic syndrome. *Acta Dermatovenerol Alp Pannonica Adriat* 2005; 14 (2): 57-60.
19. Reichrath J, Bens G, Bonowitz A, Tilgen W. Treatment recommendations for pyoderma gangrenosum: An evidence-based review of the literature based on more than 350 patients. *J Am Acad Dermatol* 2005; 53 (2): 273-283. <https://doi.org/10.1016/j.jaad.2004.10.006>
20. Aseni P, Sandro SD, Mihaylov P, Lamperti L, Carlis LGD. Atypical presentation of pioderma gangrenosum complicating ulcerative colitis: Rapid disappearance with methylprednisolone. *World J Gastroenterol* 2008; 14 (35): 5471. <https://doi.org/10.3748/wjg.14.5471>.
21. Ormerod AD, Thomas KS, Craig FE, Mitchell E, Greenlaw N, Norrie J, Mason JM, Walton S, Johnston GA, Williams HC. Comparison of the two most commonly used treatments for pyoderma gangrenosum: results of the STOP GAP randomised controlled trial. *BMJ* 2015; 350: h2958. <https://doi.org/10.1136/bmj.h2958>.
22. Chatzinasiou F, Polymeros D, Panagiotou M, Theodoropoulos K, Rigopoulos D. Generalized pyoderma gangrenosum associated with ulcerative colitis: Successful treatment with infliximab and azathioprine. *Acta Dermatovenerol Croatica* 2016; 24 (1): 83-85.
23. Ghislain PD, De Decker I, Marot L, Lachapelle JM. Efficacy and systemic absorption of topical tacrolimus used in pyoderma gangrenosum. *Br J Dermatol* 2004; 150 (5): 1052-1053. <https://doi.org/10.1111/j.1365-2133.2004.05914.x>.
24. Theissen U, Luger TA, Schwarz T. Erfolgreiche topische Anwendung von Cyclosporin A bei Pyoderma gangraenosum. *Der Hautarzt* 1996; 47 (2): 132-135. <https://doi.org/10.1007/s001050050390>.
25. Le Cleach L, Moguelet P, Perrin P, Chosidow O. Is topical monotherapy effective for localized pyoderma gangrenosum? *Arch Dermatol* 2011; 147 (1): 101. <https://doi.org/10.1001/archdermatol.2010.393>.
26. Miller J, Yentzer BA, Clark A, Jorizzo JL, Feldman SR. Pyoderma gangrenosum: A review and update on new therapies. *J Am Acad Dermatol* 2011; 62 (4): 646-654. <https://doi.org/10.1016/j.jaad.2009.05.030>.
27. García J, Aguilar García CR. Pioderma gangrenoso. *Med Int Méx* 2014; 30: 92-98.