

# Insuficiencia cardiaca derecha asociada con distrofia muscular de Becker

## Right heart failure associated to Becker muscular dystrophy.

Adrián Bolívar-Mejía,<sup>1</sup> María A Rueda,<sup>2</sup> Santiago Sánchez-Pardo,<sup>3</sup> Javier E Fajardo<sup>4</sup>

### Resumen

**ANTECEDENTES:** La distrofia muscular de Becker es una rara miopatía progresiva e incapacitante. Se asocia con múltiples complicaciones; no obstante, la hipertensión pulmonar se ha planteado en pocos casos como consecuencia de esta enfermedad, por lo que es escasa la bibliografía que relaciona estas dos afecciones.

**CASO CLÍNICO:** Paciente masculino de 43 años con antecedente de distrofia muscular de Becker y antecedente familiar de hipertensión pulmonar. Consultó por padecer disnea progresiva, cianosis, palpitations, dolor precordial y ortopnea. Al examen físico se encontró hipotrofia muscular, pectus excavatum y soplo sistólico pulmonar. El electrocardiograma mostró ritmo sinusal, P pulmonar, S1Q3T3 y bloqueo incompleto de la rama derecha. La radiografía de tórax mostró crecimiento ventricular derecho y signos de hipertensión pulmonar. La angiotomografía de tórax fue negativa para embolia pulmonar. El ecocardiograma transesofágico mostró función ventricular izquierda normal, dilatación de cavidades derechas, insuficiencia tricuspídea severa y presión sistólica del ventrículo derecho de 70 mmHg. Se realizó cateterismo cardiaco derecho que confirmó la hipertensión pulmonar precapilar, sin respuesta a la prueba de vasoreactividad pulmonar; se indicó tratamiento con sildenafil y bosentan con respuesta adecuada.

**CONCLUSIONES:** Estudios realizados en modelos animales han sugerido diferentes mecanismos por los que la distrofia muscular de Becker puede conducir a hipertensión pulmonar e insuficiencia cardiaca derecha que incluyen la degeneración diafragmática, episodios de apnea, hipoxemia y vasoconstricción pulmonar.

**PALABRAS CLAVE:** Hipertensión pulmonar; distrofia muscular de Becker; insuficiencia cardiaca.

### Abstract

**BACKGROUND:** Becker muscular dystrophy is a rare progressive and disabling myopathy, associated with multiple complications; however, pulmonary hypertension has rarely been posed as a consequence of this disease, with little literature relating these two conditions.

**CLINICAL CASE:** A 43-year-old male patient with Becker muscular dystrophy. Consulted for progressive dyspnea, cyanosis, palpitations, precordial pain and orthopnea. Physical examination revealed muscular hypotrophy, pectus excavatum and pulmonary systolic murmur. The electrocardiogram showed sinus rhythm, P pulmonale, S1Q3T3 and incomplete right bundle branch block. Chest X-ray showed right ventricle growth and signs of pulmonary hypertension. Contrast computed tomography of the chest was negative for pulmonary embolism. Transesophageal echocardiography showed normal left ventricular function, dilatation of right cavities, severe tricuspid insufficiency, and right ventricular systolic pressure of 70mmHg. Cardiac catheterization was performed, confirming the pre-capillary pulmonary hypertension, with no response to pulmonary vasoreactivity testing, indicating treatment with sildenafil with adequate response.

**CONCLUSIONS:** Studies in animal models have suggested different mechanisms for Becker muscular dystrophy that may lead to pulmonary hypertension and right heart failure, including diaphragmatic degeneration, episodes of apnea, hypoxemia and pulmonary vasoconstriction.

**KEYWORDS:** Pulmonary hypertension; Becker muscular dystrophy; Heart failure.

<sup>1</sup> MD, especialista en Medicina Interna. Fellow de Cardiología Universidad Pontificia Bolivariana, Medellín, Colombia.

<sup>2</sup> MD, residente de Medicina Interna. Universidad Autónoma de Bucaramanga, Bucaramanga, Colombia.

<sup>3</sup> MD, especialista en Medicina Interna. Bogotá, Colombia.

<sup>4</sup> MD, especialista en Medicina Interna y Neumología, Departamento de Medicina Interna, Universidad Industrial de Santander, Bucaramanga, Colombia.

**Recibido:** 23 de febrero 2020

**Aceptado:** 31 de agosto 2020

### Correspondencia

Santiago Sánchez Pardo  
sasanchez21@hotmail.com

**Este artículo debe citarse como:** Bolívar-Mejía A, Rueda MA, Sánchez-Pardo S, Fajardo JE. Insuficiencia cardiaca derecha asociada con distrofia muscular de Becker. Med Int Méx 2022; 38 (1): 179-184.

## ANTECEDENTES

La distrofia muscular de Becker es una distrofinopatía de tipo progresivo, heredada de manera recesiva, ligada al cromosoma X y causada por un defecto en el gen que codifica la distrofina, proteína de las fibras musculares que provee soporte mecánico al sarcolema. Fue descrita por Becker y Kiener en 1955. Su prevalencia es de 1.53 (IC95% 0.26-8.94) por cada 100,000 hombres y se caracteriza por expresar cantidades variables de distrofina parcialmente funcional, aspecto que la diferencia de la distrofia muscular de Duchenne, en la que hay la ausencia completa de tal proteína.<sup>1,2</sup>

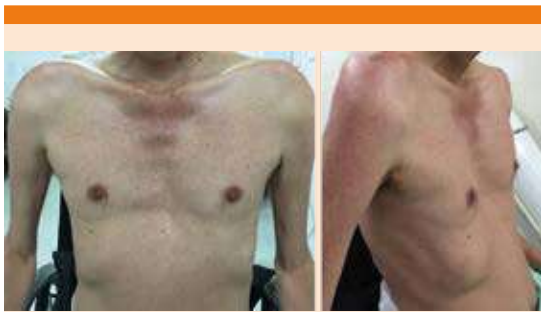Las manifestaciones clínicas de la distrofia muscular de Becker usualmente son menos severas y de inicio más tardío que en la distrofia muscular de Duchenne. Sus síntomas suelen comenzar al principio de la segunda década de la vida y son progresivos hasta producir grados variables de discapacidad debido al daño músculo-esquelético y a la afección de diferentes órganos y sistemas, con manifestaciones cognitivas, gastrointestinales y genitourinarias, algunas de las más severas son las que se manifiestan en los pulmones y el corazón y son la principal causa de muerte.<sup>2</sup>

Como parte del espectro cardiopulmonar se ha encontrado afección cardíaca en aproximadamente el 60-75% de los pacientes, siendo secundaria principalmente a degeneración difusa y fibrosis en el ventrículo izquierdo, sin que esta afectación se correlacione de forma directa con la lesión en el músculo esquelético, incluso, en raros casos, la cardiomiopatía puede ser la primera manifestación de la enfermedad.<sup>3</sup> Por otro lado, suele haber pérdida de la función pulmonar debido a la debilidad de los músculos respiratorios, identificándose disminución de la capacidad pulmonar y la capacidad vital, así como un aumento concomitante del volumen

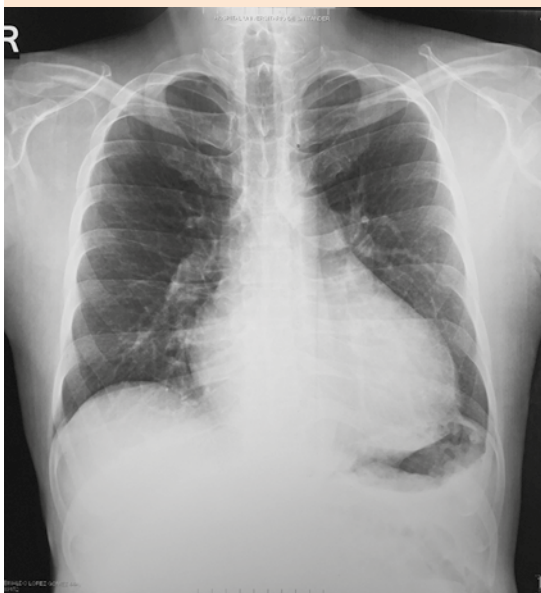
residual, reflejando daño restrictivo motivado por las deformidades esqueléticas en la caja torácica, que predisponen a la aparición de apnea obstructiva del sueño e hipoxemia, siendo éstas otras manifestaciones reportadas en los pacientes con distrofia muscular.<sup>4</sup> Aun cuando las alteraciones previamente mencionadas pudieran acompañarse de hipertensión pulmonar, este padecimiento no se ha documentado ampliamente en los pacientes con distrofia muscular de Becker, siendo escasos los reportes en distrofia muscular de Duchenne, en los que se ha identificado principalmente hipertensión pulmonar poscapilar secundaria a la disfunción ventricular izquierda.<sup>5</sup> A continuación comunicamos el caso de un paciente con distrofia muscular de Becker en quien se documentó hipertensión pulmonar de origen multifactorial, que representó un reto diagnóstico y terapéutico.

## CASO CLÍNICO

Paciente masculino de 43 años con antecedente de distrofia muscular de Becker diagnosticada a los 12 años y antecedente familiar de muerte en un hermano y un sobrino por hipertensión pulmonar en la tercera década de la vida. Consultó por padecer durante siete días disnea progresiva hasta ocurrir en reposo, asociada con cianosis distal, palpitaciones, dolor precordial de intensidad moderada y ortopnea. A su ingreso tenía presión arterial de 122/84 mmHg, frecuencia cardíaca de 102 lpm y oximetría de pulso de 94%. Al examen físico se observó hipotrofia muscular generalizada y pectus excavatum (**Figura 1**). Los ruidos cardíacos eran rítmicos, con un soplo sistólico en foco pulmonar grado II/VI y reforzamiento del segundo ruido. El electrocardiograma se encontró en sinusal con P pulmonar, S1Q3T3 y bloqueo incompleto de la rama derecha del haz de His. El hemograma mostró policitemia. La radiografía de tórax mostró signos de crecimiento del ventrículo derecho e hipertensión pulmonar. Bajo la sospecha de

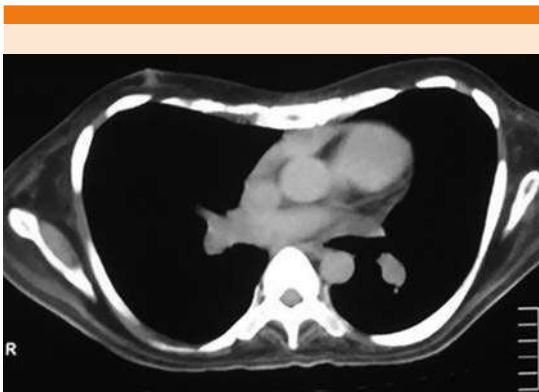

**Figura 1.** Paciente de 43 años de edad con distrofia muscular de Becker. En la imagen se observa una visión anterior y oblicua del tórax en la que se evidencia pectus excavatum.

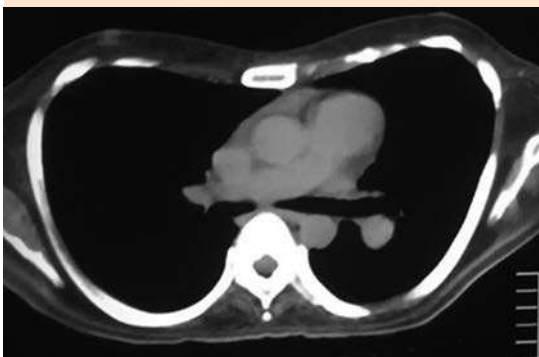


**Figura 2.** Radiografía de tórax en proyección AP que evidencia un importante aumento de la silueta cardiaca, que asume una disposición en bota debido al crecimiento predominante de las cavidades derechas. Pueden evidenciarse adicionalmente signos de hipertensión pulmonar por crecimiento de la rama para el lóbulo inferior derecho.

embolia pulmonar se realizó una tomografía de tórax contrastada con reconstrucción tridimensional en la que no se identificaron trombos, documentándose un diámetro del tronco de la arteria pulmonar de 31 mm. En el ecocardiograma transtorácico se identificó una función ventricular izquierda normal, con dilatación de las cavidades cardiacas derechas, insuficiencia tricuspídea severa y presión sistólica del ventrículo derecho de 70 mmHg. El ecocardiograma transesofágico no mostró defectos del tabique interauricular o ventricular. Fue llevado a cateterismo cardiaco derecho que confirmó la hipertensión pulmonar precapilar (presión arterial media de la arteria pulmonar: 49 mmHg. Presión en cuña: 10 mmHg. Resistencia vascular pulmonar 12 Woods) sin evidenciarse respuesta a la prueba de vaso-reactividad pulmonar. Se realizaron estudios complementarios con el fin de establecer la causa de la hipertensión pulmonar encontrándose polisomnografía normal, espirometría sin evidencia de obstrucción, con hallazgos sugerentes de patrón restrictivo, gammagrafía de ventilación/perfusión normal y ELISA para virus de inmunodeficiencia humana negativo. Se le solicitó estudio para mutación del gen BMPR2 como parte del abordaje diagnóstico por alta sospecha de hipertensión pulmonar heredofamiliar, que no pudo realizarse. Teniendo en cuenta los estudios descritos se concluyó el diagnóstico de hipertensión pulmonar de origen multifactorial, considerándose del grupo 1 debido a la alta sospecha de componente heredofamiliar y del grupo 3 secundaria a enfermedad pulmonar asociada con el componente restrictivo y la hipoxemia que condiciona la deformidad torácica y la debilidad muscular asociada con la distrofia muscular de Becker. Se indicó tratamiento con bosentán y sildenafil con respuesta adecuada y mejoría en la evolución clínica, requiriendo de igual forma prescripción de oxígeno domiciliario.



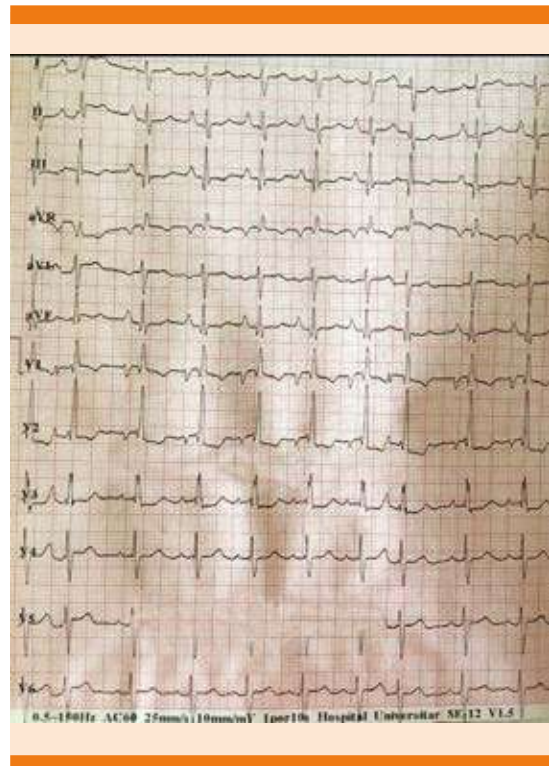
**Figura 3.** Tomografía de tórax: corte transverso con ventana al mediastino a la altura de los grandes vasos que evidencia la dilatación del tronco de la arteria pulmonar de 3.8 cm que se encuentra con un diámetro significativamente mayor que el de la aorta.



**Figura 4.** Tomografía de tórax: corte transverso con ventana al mediastino a la altura de los grandes vasos que evidencia la dilatación del tronco de la arteria pulmonar de 3.8 cm, así como de su rama derecha.

## DISCUSIÓN

La hipertensión pulmonar se define como el aumento de la presión arterial pulmonar media mayor o igual a 20 mmHg en reposo medida mediante cateterismo cardiaco derecho, su pre-



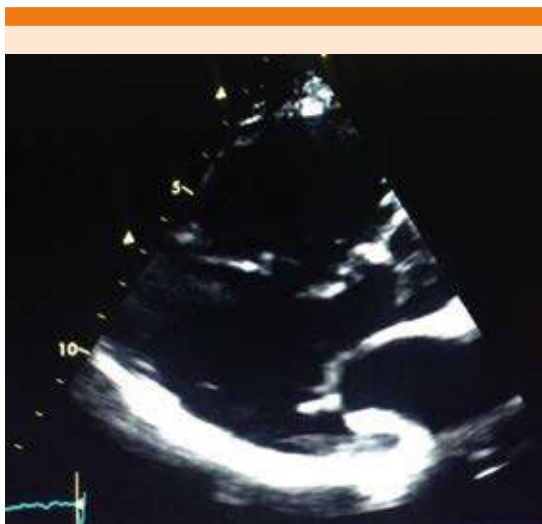**Figura 5.** Electrocardiograma de 12 derivaciones en ritmo sinusal, con signos de hipertensión pulmonar dados por la presencia de P pulmonar, S1Q3T3, morfología de bloqueo de la rama derecha y signos de sobrecarga ventricular derecha.

valencia se ha estimado en 97 casos por cada millón de habitantes, con variabilidad según su causa a partir de la que ha sido clasificada en 5 grupos (grupo 1: hipertensión arterial pulmonar; grupo 2: secundaria a cardiopatía izquierda; grupo 3: secundaria a enfermedad pulmonar/hipoxia; grupo 4: tromboembólica crónica y grupo 5: de mecanismo desconocido o multifactorial); la más común es la hipertensión pulmonar del grupo 2.<sup>6</sup> Asimismo, la hipertensión pulmonar heredofamiliar (grupo 1) es una afección rara con prevalencia estimada en 5-15 casos por cada millón de habitantes, habitualmente es severa, mientras que la hipertensión pulmonar del grupo 3 generalmente es leve a moderada, es más frecuente y representa

aproximadamente el 14% de todos los casos de hipertensión pulmonar.<sup>7,8,9</sup>

Existen diferentes mecanismos que pueden explicar la hipertensión pulmonar y la insuficiencia cardiaca derecha en el caso expuesto. Como se describió, la distrofina otorga estabilidad y soporte a las fibras del músculo esquelético y cardiaco. Su déficit en la distrofia muscular de Becker condiciona debilidad muscular progresiva, lo que incluye la afectación del diafragma y demás grupos musculares que participan en la respiración, generando así debilitamiento progresivo de los mismos y daño de la mecánica ventilatoria que conlleva a episodios de apnea, hipoxia, hipercapnia y acidosis respiratoria. Lo anterior condiciona la activación simpática anómala en la vasculatura que genera vasoconstricción pulmonar, remodelación fibrótica de la pared del vaso y posterior aparición de hipertensión pulmonar.<sup>10</sup> A este respecto, se han realizado estudios en los que se observó que los pacientes que son llevados a ventilación mecánica y en

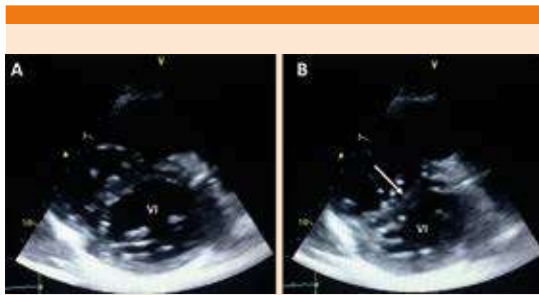
los que desaparece la hipoxemia también tienen mejoría e incluso normalización de la presión pulmonar medida por cateterismo cardiaco derecho, lo que sustenta el mecanismo fisiopatológico expuesto.<sup>5</sup> Adicionalmente, estudios en murinos con distrofinopatía han evidenciado un incremento en la degeneración del diafragma y del área fibrótica del músculo cardiaco, con aumento de la expresión de MMP-2 (metaloproteínasa marcadora de fibrosis) que se asocia con un fenotipo más grave de la enfermedad, evidenciado histológicamente en la remodelación de la arteria pulmonar.<sup>10</sup> Por último, un mecanismo alterno por el que la distrofia muscular puede llevar a la hipertensión pulmonar es el aumento de la presión poscapilar secundario a la disfunción ventricular izquierda por fibrosis a este nivel; no obstante, se ha observado que en algunos pacientes se manifiesta primero la disfunción del ventrículo derecho debido al aumento de la presión pulmonar y a la baja demanda a la que es sometido el ventrículo izquierdo debido a la escasa funcionalidad del paciente y tendencia al sedentarismo.<sup>11</sup>



**Figura 6.** Ecocardiograma transtorácico. Eje largo paraesternal en el que se evidencia dilatación del ventrículo derecho (VD).

Al revisar la bibliografía se identificaron dos casos reportados de hipertensión pulmonar asociada con distrofia muscular de Becker. El primero de ellos reportado en Japón en 1989 en el que se informó el caso de un adulto joven de 37 años de edad en quien se identificó hipertensión pulmonar asociada con apnea central en un paciente con distrofia muscular de Becker.<sup>12</sup> Posteriormente, en 2005, Gómez-Moreno y colaboradores informaron el caso de un paciente con distrofia muscular de Becker e hipertensión pulmonar tratado con sildenafil con posterior mejoría clínica previo a ser incluido en el programa de trasplante cardiaco.<sup>13</sup>

En el caso comunicado, llama la atención el antecedente familiar de muerte en adultos jóvenes por diagnóstico de hipertensión pulmonar, aun cuando ellos no tenían de forma concomitante



**Figura 7.** Ecocardiograma transtorácico. Eje corto paraesternal en diástole (A) y sístole (B) a la altura de los músculos papilares. Se evidencia una contracción asimétrica del ventrículo izquierdo (VI) asociada con un movimiento paradójico del septum hacia la izquierda con aplanamiento del mismo (flecha).

distrofia muscular. Con base en lo anterior, se planteó la posibilidad diagnóstica de hipertensión pulmonar heredofamiliar, a partir de lo cual se indicó el manejo con bosentán y sildenafil; no obstante, dicha impresión diagnóstica no pudo confirmarse por medio de estudios genéticos, por lo que, teniendo en cuenta que en este paciente existían otras alteraciones que pueden explicar la hipertensión pulmonar del grupo 3, se planteó un origen mixto considerándose el diagnóstico de hipertensión pulmonar de los grupos 1 y 3.

## CONCLUSIONES

Aun cuando la hipertensión pulmonar no se ha descrito ampliamente como una de las manifestaciones de la distrofia muscular de Becker y la de Duchenne, debe incluirse entre los diagnósticos diferenciales a evaluar en pacientes con distrofinopatías con síntomas compatibles, debido a que atribuir tales síntomas solo a la disfunción ventricular izquierda que suele acompañarlos puede conllevar a obviar diagnósticos diferenciales que, de otra forma, condicionarían la necesidad de recurrir a opciones terapéuticas adicionales para garantizar la mejoría clínica del paciente.

## REFERENCIAS

1. Mah JK, Korngut L, Dykeman J, Day L, Pringsheim T, Jette N. A systematic review and meta-analysis on the epidemiology of Duchenne and Becker muscular dystrophy. *Neuromuscul Disord* 2014; 24 (6): 482-91. doi: 10.1016/j.nmd.2014.03.008.
2. Flanigan KM. Duchenne and Becker muscular dystrophies. *Neurol Clin* 2014; 32 (3): 671-88. doi: 10.1016/j.ncl.2014.05.002.
3. Ho R, Nguyen ML, Mather P. Cardiomyopathy in Becker muscular dystrophy: Overview. *World J Cardiol* 2016; 8 (6): 356-61. doi: 10.4330/wjc.v8.i6.356
4. Gozal D. Pulmonary manifestations of neuromuscular disease with special reference to Duchenne muscular dystrophy and spinal muscular atrophy. *Pediatr Pulmonol* 2000; 29 (2): 141-50. doi: 10.1002/(sici)1099-0496(200002)29:2<141::aid-ppul9>3.0.co;2-y.
5. Yotsukura M1, Miyagawa M, Tsuya T, Ishihara T, Ishikawa K, et al. Pulmonary hypertension in progressive muscular dystrophy of the Duchenne type. *Jpn Circ J* 1988; 52 (4): 321-6. doi: 10.1253/jcj.52.321.
6. Galiè N, Humbert M, Vachiery JL, Gibbs S, Lang I, Torbicki A, et al. 2015 ESC/ERS Guidelines for the Diagnosis and Treatment of Pulmonary Hypertension. *Rev Esp Cardiol (Engl Ed)* 2016; 69 (2): 177.
7. Ling Y, Johnson MK, Kiely DG, Condliffe R, Elliot CA, Gibbs JS, et al. Changing demographics, epidemiology, and survival of incident pulmonary arterial hypertension: results from the pulmonary hypertension registry of the United Kingdom and Ireland. *Am J Respir Crit Care Med* 2012; 186 (8): 790. doi: 10.1164/rccm.201203-0383OC.
8. Humbert M, Sitbon O, Chaouat A, Bertocchi M, Habib G, Gressin V, et al. Pulmonary arterial hypertension in France: results from a national registry. *Am J Respir Crit Care Med* 2006; 173 (9): 1023. doi: 10.1164/rccm.200510-1668OC.
9. Pugh ME, Sivarajan L, Wang L, Robbins IM, Newman JH, Hemnes AR. Causes of pulmonary hypertension in the elderly. *Chest* 2014; 146 (1): 159. doi: 10.1378/chest.13-1900.
10. Barbin IC, Pereira JA, Bersan Rovere M, de Oliveira Moreira D, Marques MJ, Santo Neto H. Diaphragm degeneration and cardiac structure in mdx mouse: potential clinical implications for Duchenne muscular dystrophy. *J Anat* 2016; 228 (5): 784-91. doi: 10.1111/joa.12443.
11. Saito M, Kawai H, Akaike M, Adachi K, Nishida Y, Saito S. Cardiac dysfunction with Becker muscular dystrophy. *Am Heart J* 1996; 132 (3): 642-7. doi: 10.1016/s0002-8703(96)90250-1.
12. Aoki S, Mieno T, Kuratomi Y, Kitamura S, Joushita Y. A case of progressive muscular dystrophy with pulmonary hypertension. *Nihon Kyobu Shikkan Gakkai Zasshi* 1989; 27 (3): 352-6.
13. Gómez-Moreno S, Lage E, Hernández A, Campos A, Cabezón S, Ordóñez A, Hinojosa R. Use of oral sildenafil in patients with irreversible pulmonary hypertension not eligible for heart transplantation. *Transplant Proc* 2005; 37 (3): 1550-1. doi: 10.1016/j.transproceed.2005.02.013.