

## Hallazgos en endoscopia superior, ileocolonoscopia e histopatología de pacientes con VIH y diarrea crónica

### Findings in upper endoscopy, ileocolonoscopy and histopathology of patients with HIV and chronic diarrhea.

Luis Alberto Revuelta-Rodríguez,<sup>1</sup> Jennifer Gutiérrez-Ortiz<sup>2</sup>

#### Resumen

**ANTECEDENTES:** La diarrea crónica afecta a alrededor del 5% de la población y se incrementa hasta el 50% en pacientes con VIH; solo en ciertos pacientes, los estudios endoscópicos son necesarios.

**OBJETIVO:** Describir los hallazgos endoscópicos e histopatológicos en pacientes con VIH y diarrea crónica.

**MATERIALES Y MÉTODOS:** Estudio transversal, retrospectivo y observacional, efectuado de enero de 2007 a enero de 2017, que describió los hallazgos obtenidos en endoscopias superiores e ileocolonoscopias, así como en el estudio histopatológico de pacientes con VIH y diarrea crónica.

**RESULTADOS:** Se analizaron 72 ileocolonoscopias y 52 endoscopias superiores, con resultado macroscópicamente normal en 37 y 20, respectivamente, seguido de úlceras-erosiones en 17/72 ileocolonoscopias y gastropatía eritematosa en 8/52 endoscopias superiores. En términos histológicos, se obtuvieron hallazgos inespecíficos en la mucosa ileocolónica y gastroduodenal en 24/72 ileocolonoscopias y en 24/52 endoscopias superiores.

**CONCLUSIONES:** Los hallazgos histopatológicos inespecíficos son altos; sin embargo, el porcentaje de infecciones en pacientes con VIH es considerable, por lo que los estudios endoscópicos pueden ser una gran herramienta en pacientes con VIH y diarrea crónica.

**PALABRAS CLAVE:** Diarrea crónica; VIH; endoscopia.

#### Abstract

**BACKGROUND:** Chronic diarrhea affects around 5% of the population, increasing up to 50% in the case of patients with HIV, only in certain patients, endoscopic studies are necessary.

**OBJECTIVE:** To describe endoscopic and histopathological findings in patients with HIV and chronic diarrhea.

**MATERIALS AND METHODS:** A cross-sectional, retrospective and observational study was conducted from January 2007 to January 2017, describing the findings found in upper endoscopies and ileocolonoscopies, as well as histopathology of patients with HIV and chronic diarrhea.

**RESULTS:** A total of 72 ileocolonoscopies and 52 upper endoscopies were analyzed, with macroscopically normal results in 37 and 20, respectively, followed by ulcers/erosions in 17/72 ileocolonoscopies and erythematous gastropathy in 8/52 upper endoscopies. Histologically, unspecific findings were found in ileocolonic and gastroduodenal mucosa in 24/72 ileocolonoscopies and 24/52 upper endoscopies.

<sup>1</sup> Departamento de Gastroenterología.  
<sup>2</sup> Departamento de Medicina Interna.  
Instituto Nacional de Ciencias Médicas y Nutrición Salvador Zubirán, Ciudad de México, México.

**Recibido:** 16 de julio 2020

**Aceptado:** 5 de diciembre 2020

#### Correspondencia

Luis Alberto Revuelta Rodríguez  
betomedx@hotmail.com

**Este artículo debe citarse como:**  
Revuelta-Rodríguez LA, Gutiérrez-Ortiz J. Hallazgos en endoscopia superior, ileocolonoscopia e histopatología de pacientes con VIH y diarrea crónica. Med Int Méx. 2021; 37 (6): 946-951.

**CONCLUSIONS:** The unspecified histopathological findings are high; however, the percentage of infections in patients with HIV is considerable, so endoscopic studies can be a great tool in patients with HIV and chronic diarrhea.

**KEYWORDS:** Chronic diarrhea; HIV; Endoscopy.

## ANTECEDENTES

La diarrea crónica (definida como aquella con duración mayor a 4 semanas) afecta alrededor del 5% de la población en algún momento de la vida, en la mayoría de los casos una exploración e historia clínica detalladas permiten orientar al diagnóstico; sin embargo, una evaluación más detallada puede ser necesaria cuando se encuentran datos de alarma, cuando no hay una causa obvia o para confirmar o descartar diagnósticos diferenciales.<sup>1,2,3</sup> Aunque la realización de endoscopia y de ileocolonoscopia no es necesaria en todos los casos, estos estudios pueden ser de gran utilidad en la evaluación de diarrea crónica, en especial en pacientes con VIH, ya que se estima que hasta 30-50% de los pacientes con enfermedad avanzada pueden padecer diarrea crónica que se asocia con significativa morbilidad, pérdida de peso y malnutrición en estos pacientes. Aunque se considera que es de causas multifactoriales, múltiples parásitos, bacterias y virus pueden aislarse hasta en el 75% de los casos e incluso el 10% puede tener múltiples microorganismos.<sup>4,5</sup>

Por lo anterior y, de acuerdo con diferentes guías internacionales, en caso de no encontrar la causa por métodos no invasivos, estos pacientes deben someterse a estudios de extensión que incluyan procedimientos endoscópicos, por lo que el objetivo de nuestro estudio es determi-

nar la incidencia de hallazgos endoscópicos e histopatológicos en pacientes con VIH y diarrea crónica en un hospital de tercer nivel en México.

## MATERIALES Y MÉTODOS

Estudio transversal, retrospectivo y observacional en el que se analizaron las endoscopias altas (hasta ángulo de Treitz) que contaran con biopsia gástrica y duodenal, así como ileocolonoscopias que contaran con biopsia de íleon y mucosa colónica de pacientes con VIH del Instituto Nacional de Nutrición Salvador Zubirán, tomadas aleatoriamente de un periodo de 10 años comprendido de enero de 2007 a enero de 2017, que contaran con el diagnóstico de diarrea crónica obtenidas del departamento de Endoscopia en ese periodo. Se excluyeron las endoscopias que no tuvieran reporte histopatológico.

Se elaboraron gráficas descriptivas de hallazgos endoscópicos e histopatológicos para endoscopia superior y para ileocolonoscopia utilizando el programa Excel de Microsoft Office versión 2016.

### Consideraciones éticas

Debido a que se trató de un estudio transversal y los expedientes, resultados endoscópicos e histopatológicos se obtuvieron en completa anonimidad y en todo momento se mantuvo la

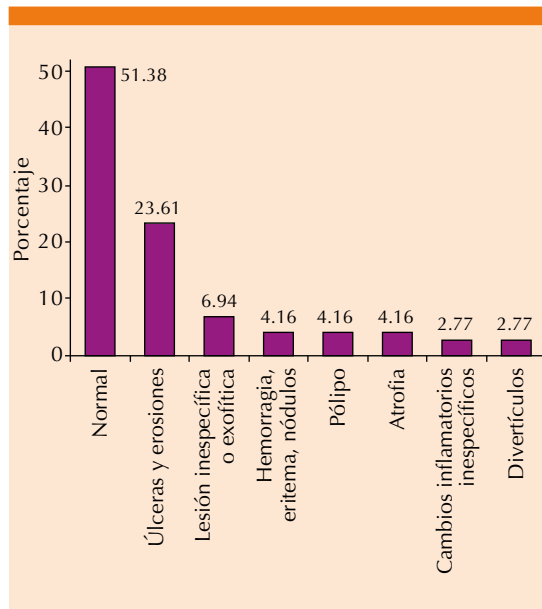
confidencialidad de los pacientes, no requirió aprobación por parte del comité de ética ni consentimiento informado para la publicación del presente artículo.

**RESULTADOS**

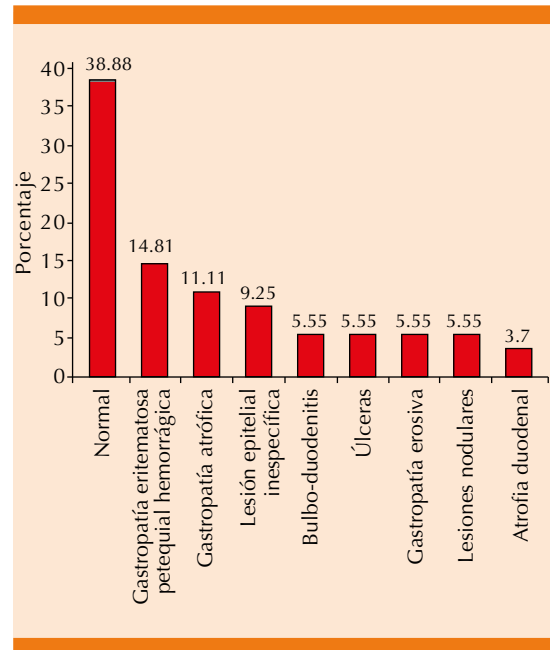
Se analizaron 72 ileocolonoscopias, de las que 37 fueron normales; 17 fueron úlceras y erosiones, 5 lesiones inespecíficas o exofíticas, 3 hemorragias, eritemas o nodulares, 3 pólipos, 3 casos de atrofia de íleon o colon, 2 divertículos y 2 casos de inflamación inespecífica. **Figura 1**

Se analizaron 52 endoscopias superiores (en 2 estudios hubo más de un hallazgo), 21 fueron normales, 8 casos de gastropatía congestiva, petequeal o eritematosa, 6 casos de gastropatía atrófica, 5 lesiones inespecíficas, 3 bulboduodenitis, 3 úlceras, 3 casos de gastropatía erosiva, 3 lesiones nodulares y 2 casos de atrofia duodenal. **Figura 2**

**Figura 2**



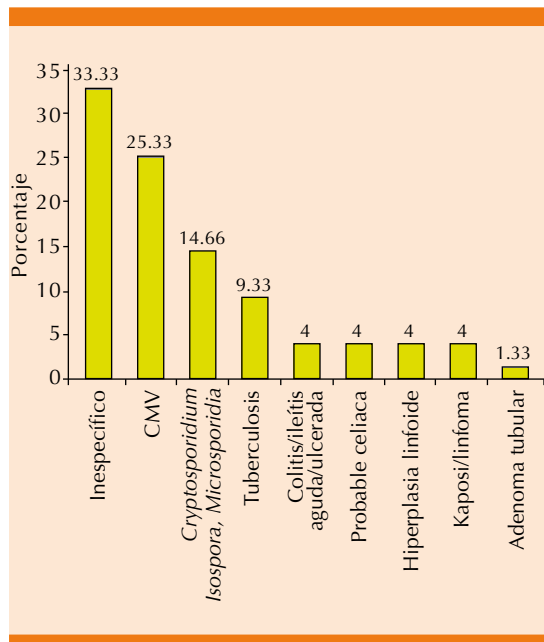
**Figura 1.** Hallazgos macroscópicos en ileocolonoscopias de pacientes con VIH.



**Figura 2.** Hallazgos macroscópicos en endoscopia superior de pacientes con VIH.

De un total de 72 biopsias de mucosa de colon e íleon terminal de pacientes con VIH, se obtuvieron 75 hallazgos (en 3 biopsias se encontró más de un hallazgo), el hallazgo histológico más frecuente fueron los hallazgos inespecíficos (descritos como gastritis, duodenitis, colitis o ileítis crónica inespecífica caracterizada por infiltrado mixto de la lámina propia, sin distorsión de la arquitectura de las vellosidades) en 25 pacientes; seguidos de infección por citomegalovirus en 19, infección por *Iso*pora, *Cryptosporidium* o *Microsporidia* en 11, tuberculosis en 7, colitis o ileítis aguda o ulcerada inespecífica en 3, hiperplasia linfoide en 3, Kaposi o linfoma en 3, probable enfermedad celiaca (atrofia de vellosidades sin infiltrado linfoide, sin cumplir criterios diagnósticos) en 3 y adenoma tubular en un caso. **Figura 3**

Asimismo, de 52 biopsias de mucosa gástrica o duodenal, el resultado más frecuente fueron



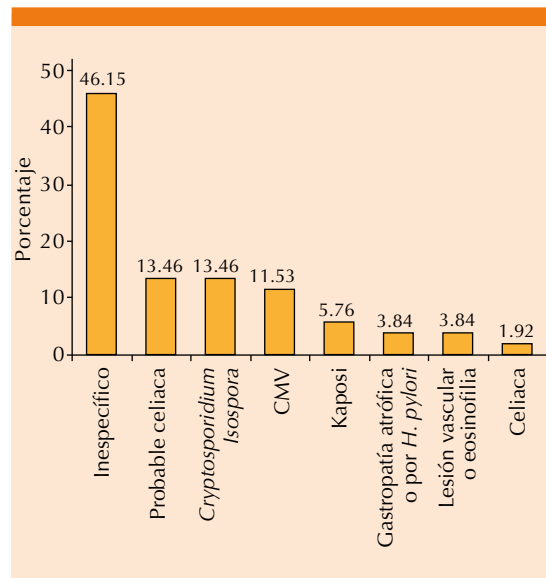
**Figura 3.** Hallazgos histológicos en biopsia de mucosa de íleon y colon de pacientes con VIH. CMV: citomegalovirus.

hallazgos inespecíficos (descritos previamente) en 24 casos, seguidos por infección en *Isospora* o *Cryptosporidium* en 7, probable enfermedad celiaca (criterios descritos previamente) en 7, infección por citomegalovirus en 6, Kaposi en 3, gastropatía atrófica en 2, lesión vascular o eosinofilia en 2 y enfermedad celiaca (criterios diagnósticos Marsh 2-3) en un caso. **Figura 4**

De las 35 ileocolonoscopias con mucosa macroscópicamente anormal, se encontraron 30 con hallazgos histológicos anormales, lo que le confiere un valor predictivo del 85% para un diagnóstico positivo, mientras que de 37 ileocolonoscopias con mucosa aparentemente normal, se encontraron hallazgos histológicos anormales en 16 pacientes.

## DISCUSIÓN

La Asociación Americana de Endoscopia Gastrointestinal define diarrea crónica como



**Figura 4.** Hallazgos histológicos en biopsias de mucosa gastroduodenal de pacientes con VIH. CMV: citomegalovirus.

aquellas heces con peso mayor a 200 g al día, disminución en la consistencia o aumento en la frecuencia y que tenga duración mayor a 4 semanas, aunque esta definición ha sido modificada por diversas guías, el concepto de duración y disminución en la consistencia permanece de forma global.<sup>1,2</sup>

La evaluación inicial debe realizarse con estudios de sangre y heces, y solo en caso de sospecha de causa neoplásica, inflamatoria, colitis microscópica o celiaca debe considerarse la ileocolonoscopy o endoscopia superior; el análisis histológico es el elemento fundamental para el diagnóstico definitivo de diversas enfermedades que causan diarrea crónica.<sup>3,4</sup>

En pacientes con VIH, a diferencia de los sujetos inmunocompetentes, las infecciones por diversos patógenos son la principal causa de diarrea crónica, por lo que ante estudios de heces negativos se recomienda la realización de endoscopia. En un estudio con 15,000 pacientes con VIH, el 2.8%

fueron admitidos con el diagnóstico de diarrea y, aunque algunas guías no dan una recomendación precisa acerca del uso de endoscopia en estos pacientes, sí recomiendan excluir causas infecciosas en todos los pacientes, por lo que los estudios endoscópicos tendrían lugar en el entendido de descartar infecciones como citomegalovirus, *Isoospora*, *Cryptosporidium*, tuberculosis intestinal, entre otras.<sup>6,7</sup> En nuestra serie, el hallazgo macroscópico patológico más frecuente en la endoscopia superior fue la gastropatía eritematosa y en términos histológicos fue la infección por *Isoospora* o *Cryptosporidium* con igual número de casos que la probable enfermedad celiaca. En el caso de la ileocolonoscopia es de suma importancia mencionar que las úlceras y erosiones representaron el hallazgo patológico más frecuente, y en términos histológicos el hallazgo más frecuente fue la infección por citomegalovirus, seguida por la infección de protozoarios (*Cryptosporidium*, *Isoospora*, *Microsporidia*) y de tuberculosis intestinal que, en conjunto, representaron casi la mitad de los diagnósticos definitivos en pacientes con VIH, lo que coincide con la bibliografía actual. Asimismo, similar a lo descrito, donde una mucosa macroscópicamente normal no excluye hallazgos microscópicos, pero una mucosa macroscópicamente anormal sí predice hallazgos histológicos positivos,<sup>8-11</sup> los hallazgos positivos en la ileocolonoscopia en pacientes con VIH predicen adecuadamente el diagnóstico histológico definitivo, es decir, una mucosa anormal predice adecuadamente la existencia de hallazgos patológicos, mientras que una mucosa anormal no descarta la existencia de hallazgos histológicos anormales en pacientes con VIH. Caso contrario, para el caso de la endoscopia superior, una mucosa ya sea normal o anormal no predice la existencia o ausencia de hallazgos histológicos.

En conjunto, debido a la gran proporción de casos inespecíficos, los estudios endoscópicos deben reservarse para pacientes con datos de alarma (pérdida de peso, anemia, sangrado,

inmunosupresión, etc.).<sup>5,12,13,14</sup> En cuanto a las principales limitaciones de este estudio, debe considerarse la falta de datos clínicos de cada paciente, así como el carácter observador dependiente de los estudios endoscópicos e histopatológicos.

En conclusión, la alta incidencia de hallazgos histopatológicos, en especial las infecciones, hace de los estudios endoscópicos, y en particular la ileocolonoscopia, una gran herramienta en el abordaje diagnóstico de pacientes con VIH, es importante que el patólogo y clínico trabajen como un equipo con comunicación permanente y compartiendo las dudas diagnósticas clínicas e histológicas con el fin de llegar al diagnóstico certero.

### Agradecimientos

Agradecemos al Departamento de Endoscopia del Instituto Nacional de Ciencias Médicas y Nutrición Salvador Zubirán por la facilidad otorgada en la realización del estudio.

### REFERENCIAS

- Schiller LR, Pardi DS, Sellin JH. Chronic diarrhea: Diagnosis and management. *Clin Gastroenterol Hepatol* 2017; 15: 182-193. doi: 10.1016/j.cgh.2016.07.028.
- Fine KD, Schiller LR. AGA technical review on the evaluation and management of chronic diarrhea. *Gastroenterology* 1999; 116: 1464-86. doi: 10.1016/s0016-5085(99)70513-5.
- Shen B, Khan K, Ikenberry SO, Anderson MA, et al. The role of endoscopy in the management of patients with diarrhea. *Gastrointest Endosc* 2010; 71: 887-92. doi: 10.1016/j.gie.2009.11.025.
- Arasaradnam RP, Brown S, Forbes A, Fox MR, et al. Guidelines for the investigation of chronic diarrhoea in adults: British Society of Gastroenterology, 3rd ed. *Gut* 2018; 67: 1380-1399.
- Anastasi JK, Capili B. HIV and diarrhea in the era of HAART: 1998 New York State hospitalizations. *Am J Infect Control* 2000; 28: 262-6. doi: 10.1067/mic.2000.107585.
- Wilcox CM, Schwartz DA, Cotsonis GE, Thompson SE 3rd. Chronic unexplained diarrhea in human immunodeficiency virus infection: determination of the best diagnostic approach. *Gastroenterology* 1996; 110: 30-7. doi: 10.1053/gast.1996.v110.pm8536874.

7. Misra SP, Dwivedi M, Misra V, Gupta M, et al. Endoscopic biopsies from normal-appearing terminal ileum and cecum in patients with suspected colonic tuberculosis. *Endoscopy* 2004; 36: 612-6. doi: 10.1055/s-2004-814518.
8. Koksai AR, Boga S, Alkim H, Ergun M, et al. How does a biopsy of endoscopically normal terminal ileum contribute to the diagnosis? Which patients should undergo biopsy? *Libyan J Med* 2014; 9: 23441. doi: 10.3402/ljm.v9.23441.
9. Melton SD, Feagins LA, Saboorian MH, et al. Ileal biopsy: Clinical indications, endoscopic and histopathologic findings in 10,000 patients. *Dig Liver Dis.* 2011;43:199-203.
10. Ibarra SF, Díaz-de León ÓE, Escobar ME, Ramos R, et al. Biopsias de ileon terminal con apariencia endoscópica normal y anormal: valor diagnóstico en las diferentes indicaciones clínicas. *Endoscopia.* 2013; 25: 16-21.
11. Li H, Wang C, Liu S, Xu D, et al. Relationship between chronic diarrhea with normal colonoscopic findings and terminal ileal lesions. *Chin Med J (Engl)* 2014; 127: 2915-7.
12. Bini EJ, Weinschel EH, Gamagaris Z. Comparison of duodenal with jejunal biopsy and aspirate in chronic human immunodeficiency virus-related diarrhea. *Am J Gastroenterol* 1998; 93: 1837-40. doi: 10.1111/j.1572-0241.1998.532\_c.x.
13. Kearney DJ, Steuerwald M, Koch J, Cello JP. A prospective study of endoscopy in HIV + associated diarrhea. *Am J Gastroenterol.* 1999; 94:596-602. doi: 10.1111/j.1572-0241.1999.00920.x.
14. Bini EJ, Cohen J. Diagnostic yield and cost-effectiveness of endoscopy in chronic human immunodeficiency virus-related diarrhea. *Gastrointest Endosc* 1998; 48: 354-61. [https://doi.org/10.1016/S0016-5107\(98\)70003-3](https://doi.org/10.1016/S0016-5107(98)70003-3).

#### AVISO PARA LOS AUTORES

*Medicina Interna de México* tiene una nueva plataforma de gestión para envío de artículos. En: [www.revisionporpares.com/index.php/MIM/login](http://www.revisionporpares.com/index.php/MIM/login) podrá inscribirse en nuestra base de datos administrada por el sistema *Open Journal Systems* (OJS) que ofrece las siguientes ventajas para los autores:

- Subir sus artículos directamente al sistema.
- Conocer, en cualquier momento, el estado de los artículos enviados, es decir, si ya fueron asignados a un revisor, aceptados con o sin cambios, o rechazados.
- Participar en el proceso editorial corrigiendo y modificando sus artículos hasta su aceptación final.